

В. В. Пономарев

НЕЙРОДЕГЕНЕРАТИВНЫЕ ЗАБОЛЕВАНИЯ

Руководство для врачей

Санкт-Петербург
ФОЛИАНТ
2013

УДК 616.8-091.93-07-08

ББК 56.12

П56

Рецензенты:

д-р мед. наук проф. **С. Н. Иллариошкин**

д-р мед. наук, проф. **С. А. Живолупов**

Нейродегенеративные заболевания : Руководство для врачей /
В. В. Пономарев. — СПб: ООО «Издательство ФОЛИАНТ»,
2013. — 200 с.: ил.

ISBN 978-5-93929-236-8

В руководстве представлены сведения о группе дегенеративных заболеваний нервной системы, встречающихся в клинической практике врача-невролога. Обсуждаются современные данные по эпидемиологии, этиологии, патогенезу, клинической картине, диагностике, дифференциальной диагностике, лечению и прогнозу.

Для неврологов и врачей других специальностей, интересующихся проблемами диагностики и выбора рациональной лечебной тактики при этом патологическом состоянии.

ISBN 978-5-93929-236-8

© Пономарев В. В., 2013

© Оформление ООО «Издательство ФОЛИАНТ», 2013

ОГЛАВЛЕНИЕ

<i>Список сокращений</i>	5
<i>Предисловие</i>	7
<i>Введение</i>	11
Глава 1. НЕЙРОДЕГЕНЕРАТИВНЫЕ ЗАБОЛЕВАНИЯ С ПРЕИМУЩЕСТВЕННЫМ ПОРАЖЕНИЕМ КОРЫ ГОЛОВНОГО МОЗГА	16
1.1. Распространенные нейродегенерации	16
1.1.1. Болезнь Альцгеймера	16
1.2. Фокальные нейродегенерации	40
1.2.1. Болезнь Гика	40
1.2.2. Первичная прогрессирующая афазия	46
1.2.3. Задняя корковая атрофия	55
1.2.4. Синдром Миллса	64
Глава 2. НЕЙРОДЕГЕНЕРАТИВНЫЕ ЗАБОЛЕВАНИЯ С ПРЕИМУЩЕСТВЕННЫМ ПОРАЖЕНИЕМ БАЗАЛЬНЫХ ГАНГЛИЕВ	72
2.1. Спорадические нейродегенерации	72
2.1.1. Прогрессирующий надъядерный паралич	73
2.1.2. Мультисистемная атрофия	82
2.1.3. Деменция с тельцами Леви	89
2.1.4. Болезнь Гуам	99
2.1.5. Кортико-базальная дегенерация	109
2.2. Ирритативные нейродегенерации	116
2.2.1. Хорея Гентингтона	116
2.2.2. Болезнь Вильсона–Коновалова	122
2.2.3. Болезнь Галлервордена–Шпатца	130
2.2.4. Болезнь Фара	137
2.2.5. Нейроакантоцитоз	143
Глава 3. НЕЙРОДЕГЕНЕРАТИВНЫЕ ЗАБОЛЕВАНИЯ С ПОРАЖЕНИЕМ МОЗЖЕЧКА, СТВОЛА И СПИННОГО МОЗГА	149
3.1. Атаксия Фридрейха	150
3.2. Поздние мозжечковые атаксии	160
3.3. Наследственные спастические параличи	167
3.4. Боковой амиотрофический склероз	176
<i>Заключение</i>	187
<i>Библиографический список</i>	190

СПИСОК СОКРАЩЕНИЙ

- АД — артериальное давление
- АпоЕ — аполиipoprotein E
- АТ — антитело
- АТФ — аденозинтрифосфорная кислота
- АФ — атаксия Фридрейха
- АХЭ — ацетилхолинэстераза
- БА — болезнь Альцгеймера
- БАС — боковой амиотрофический склероз
- БГШ — Болезнь Галлервордена–Шпатца
- БПА — болезнь Пика
- БФ — болезнь Фара
- ВИЧ — вирус иммунодефицита человека
- ГАМК — гамма-аминомасляная кислота
- ГЦД — гепатоцеребральная дегенерация
- ДБС — глубокая стимуляция базальных ганглиев
- ДНК — дезоксирибонуклеиновая кислота
- ДОФА — диоксифенилаланин
- ДТЛ — деменция с тельцами Леви
- ЗКА — задняя корковая атрофия
- ИХЭ — ингибитор холинэстеразы
- КБД — кортико-базальная дегенерация
- КТ — компьютерная томография
- МКБ-10 — Международная классификация болезней 10-го пересмотра
- ММН — мультифокальная моторная невропатия
- МР — магнитно-резонансный
- МРТ — магнитно-резонансная томография
- МСА — мультисистемная атрофия
- МСА-М — мультисистемная атрофия с преобладанием мозжечковой атаксии
- МСА-П — мультисистемная атрофия с преобладанием синдрома паркинсонизма
- НА — нейроакантоцитоз
- НСП — наследственные спастические параличи
- ОФЭТ — однофотонная эмиссионная томография
- ПМА — поздние мозжечковые атаксии
- ПНП — прогрессирующий надъядерный паралич
- ППА — первичная прогрессирующая афазия
- ППА-А — первичная прогрессирующая афазия, аграмматический вариант

- ППА-Л — первичная прогрессирующая афазия, логопенический вариант
ППА-С — первичная прогрессирующая афазия, семантический вариант
ППНА — первичная прогрессирующая небеглая афазия
ПЦД — подострая церебеллярная дегенерация
ПЭТ — позитронно-эмиссионная томография
РНК — рибонуклеиновая кислота
СМ — синдром Миллса
СМЖ — спинномозговая жидкость
СМЛ — синдром Мак-Лауда
СОЭ — скорость оседания эритроцитов
СПИ — скорость проведения импульса
СЦА — спиноцеребеллярная атаксия
УЗИ — ультразвуковое исследование
ХГ — хорея Гентингтона
ХоА — хорея-акантоцитоз
ЦНС — центральная нервная система
ЭКГ — электрокардиография
ЭМГ — электромиография
ЭНМГ — электронейромиография
ЭЭГ — электроэнцефалография
FAB — Frontal Assisment Battery — батарея лобной дисфункции
Ig — иммуноглобулин
MMSE — Mini Mental State Examination — Краткая шкала оценки психического статуса
NINDS — National Institute of Neurological Disorders — Национальный институт неврологических расстройств
NMDA — N-метил-D-аспартат
SPG — spastic paraplegia gene — ген спастической параплегии
SPSP — Stroke Society of Progressive Supranuclear Palsy — Общество по изучению прогрессирующего супрануклеарного паралича
TRPM — transient receptor potential melastatin — временный рецептор потенциала меластатина

ПРЕДИСЛОВИЕ

В настоящее время структура болезней человека существенно изменилась. Не встречаются оспа, чума, «испанка». Крайне редко в отдельных странах происходят мелкие вспышки полиомиелита, холеры, лепры. Практически во всех странах люди стали жить дольше, однако общее количество заболеваний не уменьшилось, так как на смену инфекционным заболеваниям пришла группа «болезней цивилизованного общества». К ним относится так называемая триада смерти: артериальная гипертензия, атеросклероз и сахарный диабет. Чуть реже встречается еще одна актуальная сейчас группа заболеваний, которая включает в себя расстройства адаптации (неврозы), аутоиммунные болезни, дистрофические поражения позвоночника и суставов. В этом ряду особое место занимают дегенеративные заболевания — относительно новый класс болезней, в основе развития которых лежат механизмы клеточного апоптоза. К счастью, распространенность последних значительно меньше, но от этого таким пациентам и их родственникам не стало легче. Дегенеративный процесс поражает практически все органы и системы организма. Вовлечение нервной системы в патологический процесс встречается довольно часто как в виде изолированного поражения (нейродегенерация), так и в комбинации с различными поражениями внутренних органов. Спектр подобных клинических проявлений довольно широк, что значительно усложняет их диагностику.

Значительное углубление наших знаний в понимании этиологии и патогенеза нейродегенераций произошло за последние годы благодаря бурному прогрессу в области нейрогенетики, нейрофизиологии, нейроиммунологии. Сделан ряд крупнейших открытий, связанных со структурой и функцией головного мозга. К ним относятся изучение строения различных рецепторов в мозге и роли внутриклеточных мессенджеров, открытие меха-

низмов передачи импульса в нервной системе. За эти достижения Арвиду Карлсону (Швеция), Полу Грингарду (США) и Эрику Канделу (США) была присуждена Нобелевская премия 2000 г. в области физиологии и медицины. Именно эти открытия, а также накопленный клинический опыт позволили понять сложные и до конца не изученные биохимические механизмы, которые ускоряют запрограммированную смерть нейронов. Достижения клинической и экспериментальной медицины позволили выделить новые нозологические формы нейродегенераций, разработать диагностические критерии и достигнуть определенного прогресса в их лечении. Однако целый ряд вопросов патогенеза нейродегенераций остаются не ясными и, к сожалению, пока не разработаны эффективные методы их лечения.

Проблема диагностики и лечения нейродегенеративных заболеваний для России и Беларуси представляется своевременной, так как большинство практикующих врачей-неврологов испытывают затруднения в их распознавании, ошибочно трактуя их как проявления хронической цереброваскулярной недостаточности (дисциркуляторную энцефалопатию), и, как правило, относят таких пациентов к категории бесперспективных. Между тем, даже в настоящее время выявление нейродегенераций на ранних этапах, использование современных лекарственных средств и немедикаментозных подходов позволяют влиять на прогноз течения болезни, существенно улучшить качество жизни таких пациентов, а порой даже изменить их судьбу. Именно эти обстоятельства придают данной проблеме актуальность для практикующих врачей многих специальностей в различных странах.

К настоящему времени изучением различных аспектов развития нейродегенеративных заболеваний успешно занимаются во многих странах. В российской неврологии, имеющей большие традиции в области диагностики и лечения нейродегенераций, сформированы целые научные школы, развивающие данное направление клинической медицины. Их возглавляют академик Н. Н. Яхно, профессора В. И. Скворцова, И. А. Завалишин, С. Н. Иллариошкин и др. Этой проблеме посвящено большое количество научных публикаций, методических рекомендаций, монографий и практических руководств. Однако в большинстве из них рассматриваются лишь отдельные болезни, клинические симптомы или синдромы, наблюдающиеся в рамках нейродегенераций. Часть нужных для практического врача сведений опубли-

кованы только в современной англоязычной литературе, поэтому не всегда легко доступны. Именно поэтому возникла идея обобщить в одной книге сведения, касающиеся основных дегенеративных заболеваний, встречающихся в неврологической практике, с учетом последних достижений медицинской науки.

В этом руководстве обобщен собственный 30-летний клинический опыт по диагностике и лечению свыше 1000 пациентов с различными нейродегенеративными заболеваниями. Значительную помощь в выполнении этой работы оказало изучение современных публикаций, участие в работе научных конференций в Беларуси, странах СНГ и Европы, в том числе учебных курсах, которые ежегодно проводит Европейская Федерация неврологических сообществ (EFNS). На ряде последних конгрессов, проводившихся EFNS в Брюсселе (2007), Флоренции (2009), Женеве (2010), Стокгольме (2012), нам довелось принимать участие.

В руководстве представлены сведения по 19 отдельным неврологическим синдромам либо болезням, которые по механизму развития относятся к нейродегенерациям. Они сгруппированы в три главы по топографоанатомическому признаку в зависимости от уровня поражения центральной нервной системы. Рассмотрение каждого заболевания представлено схематично по одному принципу: эпонимические сведения, шифр по международной классификации болезней 10-го пересмотра, термины, эпидемиология, патоморфология, патогенез, клиническая картина, диагностика, дифференциальная диагностика, лечение и прогноз. Большая часть заболеваний иллюстрированы выписками из историй болезней, а также многочисленными собственными результатами (фотоматериалами, результатами компьютерной, магнитно-резонансной томографии, электронейромиографии, ультразвукового и патоморфологического) исследований. Книга снабжена кратким списком использованной литературы, причем предпочтение в нем отдано обзорным публикациям, собственным материалам исследований, фундаментальным монографиям или руководствам, опубликованным в русскоязычной или англоязычной литературе за последние 5 лет. Такой системный подход призван облегчить диагностический поиск и выбор рационального лечения врачу-клиницисту при его встрече с пациентом, имеющим признаки той или иной нейродегенерации. Завершает монографию заключение, в котором суммированы основные проблемы, связанные с несвоевременной диагнос-

тикой нейродегенеративных заболеваний в настоящее время и обозначены наиболее перспективные направления их лечения.

Выражаю благодарность своим учителям, моим ученикам, коллегам по кафедре неврологии и нейрохирургии Белорусской Медицинской академии последипломного образования, а также врачам 5-й клинической больницы г. Минска, которые оказывали мне постоянную помощь в сборе клинического материала и приняли участие в подготовке данной книги.

ВВЕДЕНИЕ

Общий термин «дегенеративный» для всех представленных в этой книге болезней произошел от английского слова «degeneration», что дословно переводится как дистрофия (вырождение, перерождение). Это понятие предполагает необратимые патологические изменения в любой нормально сформированной в процессе онтогенеза ткани или в органе. Дегенеративному процессу в организме подвержены легкие, сердце, почки, печень, железы внутренней секреции, мышцы, сетчатка глаза и др. Нервная система вовлекается в дегенеративный процесс очень часто, причем может поражаться практически любая часть цереброспинальной оси, что получило название нейродегенерации. К настоящему времени известно большое количество нейродегенеративных заболеваний человека. Их клинические проявления и морфологическая картина индивидуальны, так как обусловлены поражением селективных популяций нейронов или функциональных систем головного и (или) спинного мозга. Несмотря на выраженный полиморфизм все нейродегенерации объединяют три общих признака:

- 1) начало на фоне предшествующего нормального функционирования нервной системы;
- 2) основной механизм связан с изменением структуры внутриклеточных белков с их последующим накоплением в нейронах;
- 3) течение характеризуется неуклонным прогрессирующим течением.

Наличие общих универсальных механизмов повреждений нейронов при каждом конкретном нейродегенеративном заболевании не исключает их индивидуальных особенностей, которые реализуются под воздействием определенных пусковых механизмов.

Несмотря на ряд научных открытий, сделанных во второй половине XX в., этиология и некоторые вопросы патогенеза

всех нейродегенераций остаются до конца не ясными. В настоящее время большинство исследователей придерживаются глутаматергической теории нейродегенеративного процесса, предложенной в 90-е годы прошлого века. Согласно этой теории, в основе развития всех нейродегенераций лежат врожденные и приобретенные хромосомные мутации, которые реализуются под влиянием различных экзогенных и эндогенных факторов. В результате запускается каскад патологических, отягощающих друг друга биохимических реакций, в итоге приводящих к программированной гибели нейронов с их последующим фагоцитозом макрофагами. К настоящему времени подробно изучены несколько общих механизмов, способствующих клеточным изменениям, которые оказывают влияние на процесс нейродегенерации. Эти механизмы включают в себя эксайтотоксичность, оксидантный стресс, митохондриальную дисфункцию, нарушение аксонального транспорта, агрегацию нейрофиламентов, дефицит нейротрофических факторов и др.

Одним из универсальных механизмов большинства нейродегенераций является эксайтотоксичность. Этот термин отражает повреждение и последующую гибель нейронов в результате избыточной активации постсинаптических NMDA-рецепторов возбуждающих аминокислот (глутамата, аспартата). В результате повышения чувствительности нейронов к глутамату происходит нарушение энергетического метаболизма клетки, снижение активности Na^+ , K^+ , поддержание нормального мембранного потенциала и увеличение содержания внутриклеточного Ca^{2+} . В итоге чрезмерный NMDA-опосредованный кальциевый поток приводит к гибели нейрона.

Оксидантный стресс способствует гибели клеток вследствие активации свободных радикалов, в том числе супероксидного аниона, гидроксильного радикала, перекиси водорода и пероксинитрита. Высокая концентрация активных форм кислорода приводит к повреждению мембранных структур и нарушению структуры внутриклеточных белков.

Митохондриальная дисфункция является также активным звеном нейродегенерации за счет снижения синтеза АТФ, продукции активных форм кислорода, активизации механизмов программированной гибели клетки, включая апоптоз, аутофагию и некрозоподобные изменения. В эксперименте доказана возможность прямого токсического эффекта дефектных белков и их аномальных скоплений на функцию митохондрий. Эти бел-

ки способны образовывать комплексы с митохондриями, что негативно действует на их внутриклеточную динамику. Нарушение транспорта и распределение митохондрий в нейронах, в свою очередь, приводит к их дефициту в аксонах, изменениям синаптической передачи и снижению пластичности синапсов.

Нарушение аксонального транспорта при нейродегенерациях связано со снижением активности антеро- и ретроградного транспорта. Первично страдает быстрый аксональный транспорт, связанный с микротрубочками и стабилизирующими их белками, а затем изменяется медленный транспорт, связанный с нейрофиламентами.

Дефицит нейротрофических факторов участвует в механизме гибели нейрона за счет инициации апоптоза. Существует концепция, согласно которой развитие нейродегенераций связано с дефицитом специфического ростового фактора, обусловленного генетически или в результате экзогенного влияния.

Основным механизмом развития всех нейродегенераций является нарушение метаболизма и изменение конформации клеточных белков с их последующим накоплением и агрегацией в определенных группах нейронов. Эта особенность позволила отнести нейродегенерации к группе конформационных болезней. Известны два основных белка, изменяющих структуру при этом патологическом состоянии: α -синуклеин и τ -протеин. В соответствии с этим все нейродегенерации делят на два подтипа: «синуклеинопатии» и «таупатии». α -Синуклеин в норме присутствует в пресинаптических терминалях головного мозга. При нейродегенерациях данный белок накапливается и формирует внутри глиальных клеток нитевидные структуры диаметром 20–40 нм. τ -Протеин в норме представляет собой растворимый низкомолекулярный белок, играющий важную роль в процессе роста аксона и его функции. При нейродегенерациях обнаруживаются его патологические формы, образующие нити, преобладающие в телах нейронов и аксонов. Причины агрегации данных белков могут носить как генетически детерминированный характер, так и быть связаны с каскадом патологических клеточных биохимических процессов: избыточным фосфорилированием, гликозилированием, активизацией перекисного окисления липидов. Кроме α -синуклеина и τ -протеина, при отдельных нейродегенерациях в головном мозге формируются отложения, состоящие из железа, меди, цинка и других металлов или иных аномальных белков (гентингин, атаксин и др.).

В формировании внутриклеточных включений при нейродегенерациях играет существенную роль дефицит защитных факторов клетки, к числу которых относят недостаточность убиквитин-протеасомной системы и ослабление шаперонной защиты. Убиквитин — белок, состоящий из 76 аминокислотных остатков, ответственный за растворение ненужных белков цитоплазмы, эндоплазматического ретикулума и ядер. Убиквитирование белков является АТФ-зависимым процессом. Недостаток АТФ, свободнорадикальное повреждение приводят к нарушению связывания убиквитинов и аномальных пептидов, которые аккумулируются внутри клетки и становятся нейротоксичными. Другим защитным фактором являются шапероны, призванные распознавать измененные белки и поддерживать их нормальную конформационную структуру. Дефицит шаперонов также способствует внутриклеточной агрегации аномальных белков.

Генетические мутации имеют место при всех формах нейродегенераций. Как правило, они имеют множественный характер и локализованы на различных хромосомах. Механизмы развития нейродегенеративных болезней, связанные с мутациями генов, сложны и до конца не изучены, различны при отдельных болезнях. Типы генетических наследований при нейродегенерациях различаются и включают в себя аутосомно-доминантный, аутосомно-рецессивный и X-связанный типы. Отдельные нозологические формы нейродегенераций имеют различную пенетрантность, выраженный межсемейный и внутрисемейный полиморфизм.

При нейродегенеративных заболеваниях в большей степени страдают нейроны и глиальные клетки коры, базальных ганглиев и стволовых структур, вырабатывающие ацетилхолин, дофамин, серотонин и другие медиаторы. Недостаточность отдельных нейромедиаторов отчасти определяет клиническую картину некоторых заболеваний. Все нейродегенерации начинаются медленно, постепенно, без явных предшествующих событий. Следует учитывать тот факт, что появление клинических признаков любой нейродегенерации указывает на то, что уже достигнута критическая масса потери нейронов, отвечающих за функцию той или иной системы. В связи с этим остро стоит проблема диагностики этих патологических состояний на доклинической стадии. Неврологические нарушения при всех нейродегенерациях отличаются чрезвычайным разнообразием симптомов поражения ЦНС, ПНС, иногда в сочетании с различными поражениями внутренних орга-

нов, крови, костно-суставной системы. Эти симптомы комбинируются в самых необычных сочетаниях, развиваются с различной скоростью и последовательностью даже у членов одной семьи. Важной особенностью нейродегенеративных заболеваний является тот факт, что большинство отдельных нозологических форм имеют свой код в МКБ-10, что облегчает их учет и позволяет сравнивать результаты эпидемиологических исследований в различных странах и регионах мира.

Условно все нейродегенерации можно классифицировать по анатомо-топографическому признаку в зависимости от уровня поражения нервной системы:

- 1) заболевания с преимущественным поражением коры головного мозга, которые разделяют на две подгруппы — распространенные и фокальные нейродегенерации;
- 2) заболевания с преимущественным поражением базальных ганглиев, которые также разделяют на две подгруппы — спорадические и ирритативные;
- 3) заболевания с преимущественным поражением мозжечка, ствола и спинного мозга.

Подробное описание особенностей патогенеза, клинической картины и лечения основных заболеваний, входящих в каждую группу, приведено в соответствующих главах монографии. Мы отдаем себе отчет, что подобная систематизация нейродегенераций не совершенна, потому что часть таких болезней либо изначально имеет смешанные признаки нескольких групп, или приобретает их в процессе прогрессирования. Сознательно в представленной работе не анализируются нейродегенерации, связанные с преимущественным поражением периферических нервов и мышц.

БИБЛИОГРАФИЧЕСКИЙ СПИСОК

1. Антоненко Л. М., Дамулин И. В. Особенности нарушений равновесия и ходьбы при болезни Паркинсона, прогрессирующем надъядерном параличе и мультисистемной атрофии // Неврол. журн. — 2005. — № 3. — С. 41–50.
2. Арушанян Э. Б. Мелатонин и болезнь Альцгеймера // Журн. невропат. и психиатр. — 2010. — № 1. — С. 100–104.
3. Бархатова В. П. Хорея Гентингтона: патогенез и новые подходы к лечению // Журн. неврол. и психиатр. — 2002. — № 3. — С. 72–75.
4. Белоусова Е. Д. Наследственные спастические параплегии // Рос. вестн. перинат. и педиатр. — 2010. — № 1. — С. 89–95.
5. Боковой амиотрофический склероз / Под ред. И. А. Завалишина. — М.: ГЭОТАР-Медиа, 2009. — 272 с.
6. Болезни нервной системы: Руководство для врачей в 2 томах / Под ред. Н. Н. Яхно. — 4-е изд. — М.: Медицина, 2005. — Т. 1. — С. 649–658; Т. 2. — С. 201–205.
7. Вегетативные расстройства: клиника, диагностика, лечение / Под ред. В. Л. Голубева. — М., 2010. — С. 303–313.
8. Величко М. А., Васильев В. В., Филиппов Ю. Л. Синдром Фара при гипертонической болезни // Клин. мед. — 1993. — № 2. — С. 55–58.
9. Вознесенская Т. Г., Медведева А. В., Яхно Н. Н. Некогнитивные нервно-психические расстройства при болезни Альцгеймера и их коррекция // Неврол. журн. — 2010. — № 4. — С. 18–24.
10. Густов А. В., Мельникова Т. В., Гузанова Е. В. Синдромы нарушений высших психических функций в неврологической практике: Учебное пособие. — Нижний Новгород, 2005. — 150 с.
11. Дамулин И. В. Некоторые аспекты дифференциальной диагностики и терапии деменций: Метод. пособие для врачей. — М., 2004. — 42 с.
12. Дамулин И. В., Антоненко Л. М. Прогрессирующий надъядерный паралич (синдром Стила–Ричардсона–Ольшевского) // Клин. геронтология. — 2003. — № 10. — С. 21–28.
13. Деменция / Под ред. Х. Ферст, А. Мелике, К. Вайхен. — Пер. с нем. — М.: МЕДпресс-информ, 2011. — 112 с.
14. Диагностика и лечение наследственных заболеваний нервной системы у детей: Руководство для врачей / Под ред. В. П. Выкова. — М.: Триада-Х, 2007. — С. 171–177.

15. Дуус П. Топический диагноз в неврологии. — М.: Вазар-Ферро, 1996. — С. 302–316.
16. Екушева Е. В., Данилов А. Б. Наследственная спастическая параплегия // Журн. невропат. и психиатр. — 2002. — № 8. — С. 44–51.
17. Захаров В. В., Яхно Н. Н. Когнитивные расстройства в пожилом и старческом возрасте: Метод. пособие. — М., 2005. — 72 с.
18. Иллариошкин С. Н. Конформационные болезни мозга. — М.: Янус-К, 2003. — С. 83–110.
19. Иллариошкин С. Н., Иванова-Смоленская И. А. Дрожательные гиперкинезы. — М.: Атмосфера, 2011. — 360 с.
20. Иллариошкин С. Н., Руденская Г. Е., Иванова-Смоленская И. А. и др. Наследственные атаксии и параплегии. — М.: МЕДпресс-информ, 2006. — С. 49–112, 153–228, 286–359.
21. Ключников С. А., Иллариошкин С. Н., Устюжанина М. К. и др. Агенезия мозолистого тела у пациента с хореей Гентингтона // Нервные болезни. — 2006. — № 4. — С. 35–38.
22. Коновалов Н. В. Гепато-церебральная дегенерация. — М.: Медгиз, 1960. — 556 с.
23. Левин О. С., Юнищенко Н. А., Амосова Н. А. и др. Болезнь Галлервордена-Шпатца с поздним началом // Неврол. журн. — 2004. — № 2. — С. 36–46.
24. Левин О. С. Диагностика и лечение деменции в клинической практике. — М.: МЕДпресс-информ, 2010. — 154 с.
25. Левин О. С., Амосова Н. А. Современные представления о механизмах нейродегенерации при прогрессирующем надъядерном параличе и мультисистемной атрофии // Неврол. журн. — 2003. — № 4. — С. 50–57.
26. Левин О. С., Батукаева Л. А., Смоленцева И. Г., Амосова Н. А. Эффективность и безопасность мемантина при деменции с тельцами Леви // Журн. невролог. и психиатр. — 2008. — № 5. — С. 39–45.
27. Лекарь П. Г., Макарова В. А. Гепато-церебральная дистрофия. — М., 1984. — 260 с.
28. Литвиненко И. В., Одинак М. М., Куртаев С. Ю. и др. Кортико-базальная дегенерация: трудности в клинической диагностике и возможности современной нейровизуализации // Неврол. журн. — 2004. — № 5. — С. 21–26.
29. Лихачев С. А., Ситник Г. Д., Астапенко А. В. и др. Боковой амиотрофической склероз: современные критерии диагностики // Мед. новости. — 2009. — № 5. — С. 72–75.
30. Морозова А. В., Евтушенко С. К., Морозова Т. М. Мультифокальные вызванные потенциалы, связанные с событием, в ранней диагностике когнитивной дезинтеграции: клинико-нейрофизиологическая трактовка // Междун. неврол. журн. — 2012. — № 3. — С. 26–41.
31. Мхитарян Э. А., Захаров В. В., Дамулин И. В. Деменция с тельцами Леви у пациента с дисциркуляторной энцефалопатией // Неврол. журн. — 2006. — Прилож. № 1. — С. 71–75.
32. Надирова К. Г., Аринова А. А. Болезнь Вильсона: Современные аспекты. Анализ клинического опыта. — СПб, 2001. — 126 с.

- 33.** Наследственные болезни нервной системы: Руководство для врачей / Под ред. Ю. Е. Вельтищева, П. А. Темина. — М., 1998. — 496 с.
- 34.** Неврологические симптомы, синдромы, симптомокомплексы и болезни / Под ред. Е. И. Гусева, Г. С. Бурд, А. С. Никифорова. — М.: Медицина, 1999. — 876 с.
- 35.** Неврология / Под ред. М. Мументалер, Х. Маттле. — Пер. с нем. — 2-е издание. — М.: МЕДпресс-информ, 2009. — С. 415–418.
- 36.** *Нестерович А. Н., Обьедков В. Г.* Патогенетические механизмы зрительных галлюцинаций // Мед. панорама. — 2011. — № 6. — С. 34–40.
- 37.** *Пономарев В. В.* Аутоиммунные заболевания в неврологии. — Минск: Беларусь, 2010. — С. 210–213.
- 38.** *Пономарев В. В.* Болезнь Вильсона–Коновалова — великий хамелеон // Междунар. неврол. журн. — 2010. — № 3. — С. 117–122.
- 39.** *Пономарев В. В.* Болезнь Галлервордена–Шпатца: обзор литературы и собственное наблюдение // Междунар. неврол. журн. — 2011. — № 3. — С. 120–124.
- 40.** *Пономарев В. В.* Болезнь Гуам: обзор литературы и собственное наблюдение // Междунар. неврол. журн. — 2012. — № 5. — С. 30–36.
- 41.** *Пономарев В. В.* Клинический полиморфизм деменции с тельцами Леви // Журн. неврол. и психиатр. — 2010. — № 12. — С. 96–99.
- 42.** *Пономарев В. В.* Мультисистемная атрофия // Редкие неврологические синдромы и болезни. — СПб: Фолиант, 2005. — С. 162–168.
- 43.** *Пономарев В. В.* Нейродегенеративные заболевания (патогенез, клиника, диагностика, лечение): Уч.-метод. пособие. — Минск, 2007. — 24 с.
- 44.** *Пономарев В. В.* Нейродегенеративные заболевания: настоящее и будущее // Мед. новости. — 2007. — № 5. — С. 23–28.
- 45.** *Пономарев В. В.* Редкие неврологические синдромы и болезни: руководство для врачей. — СПб: Фолиант, 2005. — С. 109–114, 133–141, 151–157, 162–168.
- 46.** *Пономарев В. В.* Синдром Миллса: описание наблюдения и обзор литературы // Неврол. журн. — 2013. — № 1, т. 18. — С. 10–14.
- 47.** *Пономарев В. В.* Фокальные корковые атрофии // Журн. неврол. и психиатр. — 2012. — № 6. — С. 56–60.
- 48.** *Пономарев В. В., Садоха К. А., Ковель Е. А.* Прогрессирующий надъядерный паралич (болезнь Стила–Ричардсона–Ольшевского) // Медицина. — 2012. — № 1. — С. 31–36.
- 49.** *Прокопенко С. В., Можейко Е. Ю., Никольская О. Н.* Медикаментозная коррекция речевых нарушений при афазиях // Неврол. журн. — 2008. — № 4. — С. 48–50.
- 50.** *Скворцова В. И., Бачурин С. О., Разинская О. Д. и др.* Новые аспекты патогенеза бокового амиотрофического склероза // Журн. неврол. и психиатр. — 2011. — № 2. — С. 4–8.
- 51.** *Федулов А. С.* Современные аспекты диагностики и лечения деменций // Неврология и нейрохирургия в Беларуси. — 2009. — № 2. — С. 80–114.
- 52.** *Холин А. В.* Магнитно-резонансная томография при заболеваниях центральной нервной системы. — СПб: Гиппократ, 2007. — 184 с.

53. *Эйзлер А. К.* Болезнь Альцгеймера — чума XXI века. — Ростов Н/Д: Феникс, 2009. — 430 с.
54. *Юдина Г. К., Шоломов И. И.* Семейный случай болезни Галлервордена-Шпатца // Журн. неврол. и психиатр. — 2003. — № 1. — С. 49–50.
55. *Юршевич Е. А., Евстигнеев В. В.* Болезнь и синдром Фара // Мед. панорама. — 2009. — № 5. — С. 23–26.
56. *Якуц О. А., Моссе К. А., Лихачев С. А., Плешко И. В.* Молекулярно-генетический анализ хореи Гентингтона в Республике Беларусь // Мед. журн. — 2010. — № 2. — С. 122–125.
57. *Яхно Н. Н., Елагина И. А., Дамулин И. В.* Кортико-базальная дегенерация // Неврол. журн. — 2005. — № 4. — С. 9–17.
58. *Яхно Н. Н., Захаров В. В., Локшина А. П. и др.* Деменции: Руководство для врачей. — М.: МЕДпресс-информ, 2010. — С. 53–74.
59. *Яхно Н. Н., Нодель М. Р., Дамулин И. В. и др.* Двигательные и когнитивные расстройства при прогрессирующем надъядерном параличе // Неврол. журн. — 2006. — № 3. — С. 13–20.
60. *Яхно Н. Н., Преображенская И. С.* Деменция с тельцами Леви // Неврол. журн. — 2003. — № 6. — С. 4–11.
61. Adams and Victor's Principles of Neurology / Ed. by A. H. Ropper, M. A. Samuels. — Ninth edition. — Mc Graw Hill Companies, 2009. — P. 1011–1023.
62. *Agudo J., Valdos M., Acosta V. et al.* Clinical presentation, diagnosis and long-term outcome of 29 patients with Wilson's disease // Rev. Esp. Enferm. Dig. — 2008. — Vol. 100. — P. 456–461.
63. Amyotrophic Lateral Sclerosis and Frontotemporal Dementia / Ed. by M. Strong. — Oxford: Oxford University Press, 2012. — P. 39–55, 312–325.
64. Autonomic Failure. Fifth Ed. / Ed. by C. Matheas, R. Bannister. — Oxford: Oxford University Press, 2011. — 576 p.
65. *Balken I., Litvan I.* Current and Future Treatment in Progressive Supranuclear Palsy // Movement Disorders. — 2006. — N 8. — P. 211–223.
66. *Banks S., Weintraub S.* Neuropsychiatric Symptoms in Behavioral Variant Frontotemporal Dementia and Primary Progressive Aphasia // J. Geriatr. Neur. — 2008. — N 2. — P. 133–141.
67. *Bateman R., Xiong C., Benzinger T. et al.* Clinical and Biomarker Changes in dominantly Inherited Alzheimer's Disease // N. Engl. J. Med. — 2012. — DOI: 10.1056/NEJMoal202753 — это электронный доступ.
68. *Benarroch E.* Brainstem in Multiple System Atrophy: Clinicopathological Correlations // Cellular and Molecular Neurobiology. — 2003. — Vol. 23. — P. 519–526.
69. *Benhamla T., Tirouche Y., Abaoub-Germain A. et al.* The onset of psychiatric disorders and Wilson's disease // Encephale. — 2007. — Vol. 33. — P. 924–932.
70. *Burn D.* Update on progressive supranuclear palsy and cortico-basal degeneration: Teaching course N 1 in 16th Congress of EFNS. — Stockholm, 2012
71. Cerebellar Disorders: A Practical Approach to Diagnosis and Management / Ed. by M. Manty. — Cambridg: Cambridg University pres, 2011. — P. 189–228.
72. Clinical cases in neurology / Ed. by A. Schapira, L. Rowland. — Oxford: Butterworth-Heinemann Linacre House, 2001. — P. 47–54, 89–98, 201–207.

73. Clinical Pediatric Neurology: A Sign and Symptoms Approach. Sixth edition / Ed. by G. Finiche. — Elsevier, 2009. — P. 273–274.

74. Cognitive Neurology. A clinical textbook / Ed. by S. Cappa, J. Abutaleb, J.-F. Demonet, P. Fletcher, P. Garrard. — Oxford: Oxford University Press, 2008. — P. 229–250.

75. Costa da M., Spitz M., Bacheschi L. et al. Correlation to pretreatment and post-treatment brain MRI // *Neuroradiology*. — 2009. — Vol. 21. — P. 627–633.

76. Cotticelli M., Rasmussen L., Kushner N. et al. Primary and Secondary Drug Screening Assays for Friedreich Ataxia // *J. Biomolec. Screen.* — 2012. — N 3. — C. 303–313.

77. Cox P. A., Banack S. A., Murch S. J. Biomagnification of cyanobacterial neurotoxins and neurodegenerative disease among the Chamorro people of Guam // *Proc. Nat. Acad. Sci. USA*. — 2003. — Vol. 100. — P. 13380–13383.

78. Croisile B. Benson's syndrome or Posterior Cortical Atrophy // *Orphanet Encyclopedia*. — 2004. — P. 1–4.

79. Crutch S., Lehmann M., Schott J. et al. Posterior Cortical Atrophy // *Lancet Neurol.* — 2012. — N 11. — P. 170–178.

80. Current Clinical Neurology: Diagnostic Criteria in Neurology / Ed. by A. J. Lerner. — Totowa: Humana Press Inc., 2008. — P. 163–164.

81. Doran M., Enevoldson T., Ghadiali E., Lerner A. Mill's syndrome with dementia // *J. Neurol.* — 2005. — Vol. 256. — P. 846–847.

82. Forman M. S., Schmidt M. L., Kasturi S. et al. Tau and alfa-Synuclein Pathology in Amygdala of Parkinsonism-Dementia Complex Patients of Guam // *Am. J. Pathol.* — 2002. — Vol. 160. — P. 1725–1731.

83. Franca M., Yasuda C., Pereira F. et al. White and grey matter abnormalities in patients with SPG11 mutations // *J. Neur. Neurosurg. Psychiatry*. — 2012. — N 83. — P. 828–833.

84. Frisoni G. B., Gasparotti R., Di Monda V. et al. Giant congenital nevus and chronic progressive ascending hemiparesis (Mills syndrome) // *Ital. J. Neurol. Sci.* — 1992. — N 3. — P. 259–263.

85. Fukui T. Clinical types of Frontotemporal Lobar Degeneration: Progressive Non-fluent Aphasia; comparative discussions on the associated clinical presentations // *Brain. Nerve*. — 2009. — N 11. — P. 1251–1258.

86. Gastaut J.-L., Bartolomei F. Mill's syndrome: ascendeing (or descending) progressive hemiplegia: a hemiplegic form of primary lateral sclerosis // *J. Neurol. Neurosurg. Psychiatry*. — 1994. — Vol. 57. — P. 1280–1281.

87. Geschwind D. H., Loginov M., Stern J. M. et al. Identification of a locus on chromosome 14q for idiopathic basal ganglia calcification // *Am. J. Hum. Genet.* — 1999. — Vol. 65. — P. 764–772.

88. Glibus G. Primary Progressive Aphasia: Clinical, Imaging, and Neuropathological Findings // *Amer. J. Alzh. Dis. & Other Dementias*. — 2010. — N 2. — P. 125–127.

89. Gregory A., Polster B., Hayflick S. et al. Clinical and genetic delineation of neurodegeneration with brain iron accumulation // *J. Med. Genet.* — 2009. — N 2. — P. 73–80.

90. Gupta R., Kumar A., Sharma M. et al. Autopsy always teach and tell: neurodegeneration with brain iron accumulation: a case report // *Indian J. Pathol. Microbiol.* — 2007. — N 4. — P. 792–794.
91. Handbook of Neurological Management // Ed. by R. Hughes, M. Brainin, N. E. Gilhus. — Oxford: Blackwell Publishing Ltd, 2007. — Chapter 19. — P. 266–293.
92. Heemskerck A.-W., Roos R. Dysphagia in Huntington's disease: A Review // *Dysphagia.* — 2011. — N 26. — P. 62–66.
93. Hermosura M. C., Cui A. M., Go R. C. et al. Altered functional properties of a TRPM2 variant in Guamanian ALS and PD // *Proc. Nat. Acad. Sci. USA.* — 2008. — Vol. 105. — P. 18029–18034.
94. Hirose G. Neuroacantocytosis in Japan — Review of the Literature and Cases / Neuroacantocytosis Syndromes / Ed. by R. Walker. — Berlin Heidelberg: Springer-Verlag, 2008. — P. 75–82.
95. Hort J. CSF markers in dementia. Teaching Course 7 in 14th Congress of EFNS, Geneva, 2010
96. Hyperkinetic Movement Disorders: Differential diagnosis and treatment / Ed. by A. Albanese, J. Kolic. — Wiley-Blackwell, 2012. — P. 279–295.
97. Jellinger K., Grazer A., Petrovic K. et al. Four-repeat tauopathy clinically presenting as posterior cortical atrophy: atypical corticobasal degeneration? // *Acta Neuropathol.* — 2011. — N 121. — P. 267–277.
98. Jung H., Danek A., Walker R. Neuroacantocytosis Syndrome // *Orphanet Journal of Rare Diseases.* — 2011. — N 6. — P. 1–10.
99. Kapoor S., Hortnagel K., Gogia S. et al. Pantothenate Kinase Associated Neurodegeneration (Hallervorden–Spatz Syndrome) // *Indian J. Pediatr.* — 2005. — N 3. — P. 261–263.
100. Kazemi K., Geramizadeh B., Nikeghbalian S. et al. Effect of D-penicillamine on liver fibrosis and inflammation in Wilson disease // *Exp. Clin. Transplant.* — 2008. — Vol. 6. — P. 261–263.
101. Kelloran A., Biglan K. Therapeutics in Huntington's disease // *Cur. Treatm. Opt. Neur.* — 2012. — Published online.
102. Kirshner H., Lavin P. Posterior Cortical Atrophy: A Brief Review // *Cur. Neur. Neuros. Rep.* — 2006. — N 6. — P. 477–480.
103. Kokubo Y., Kuzuhara S. Neuroradiological Study of patients with Amyotrophic lateral sclerosis and Parkinsonism-Dementia Complex on the Kii peninsula of Japan // *Arch. Neurol.* — 2003. — Vol. 60. — P. 1257–1261.
104. Kremen S., Mendez M., Tsai P.-H., Teng E. Extrapyramidal Signs in Primary Progressive Aphasia // *Amer. J. Alzh. Dis. & Other Dementias.* — 2011. — N 1. — P. 73–77.
105. Lachaud S., Soriani M., Delmont E. et al. Mill's syndrome: a rare clinical entity // *Rev. Neurol.* — 2007. — Vol. 163. — P. 335–340.
106. Linn F. H., Houwen R., Hattum J. et al. Long-term exclusive zinc monotherapy in symptomatic Wilson disease: experience in 17 patients // *Hepatology.* — 2009. — Vol. 50. — P. 1442–1452.
107. Maghraoui A., Birouk N., Zaim A. Fahr syndrome and dysparathyroidism // *Prese Med.* — 1995. — Vol. 24. — P. 1301–1304.

108. *Martinez A., Mena M. A., Jamrozik Z., Yebenes J.* Pathology of neuroacanthocytosis and of Huntington's disease / Neuroacanthocytosis Syndromes / Ed. by A. Dajani. — Springer, 2004. — P. 87–94.

109. *McKeith I., Mintzer J., Aarsland D. et al.* Dementia with Lewy bodies // *Lancet Neurol.* — 2004. — N 1. — P. 19–27.

110. *McNeill A., Birchall D., Hayflick S. et al.* MRI distinguishes four subtypes of neurodegeneration with brain iron accumulation // *Neurology.* — 2008. — N 18. — P. 1614–1619.

111. *Mikati M., Yehya A., Darwish H. et al.* Deep brain stimulation as a mode of treatment of early onset Pantothenate Kinase Associated Neurodegeneration // *Eur. J. Paediatr. Neurol.* — 2009. — N 1. — P. 61–64.

112. *Mitra K., Gangopadhyaya P. K., Das S. K.* Parkinsonism plus syndrome — A review // *Neurol. India.* — 2003. — Vol. 51. — Issue 2. — P. 183–188.

113. *Miyai I., Mizuki I., Noriaki H. et al.* Cerebellar Ataxia Rehabilitation Trial in Degenerative Cerebellar Diseases // *Neurorehabilitation and Neural Repair.* — 2012. — N 5. — P. 515–522.

114. *Mizuno T., Shiga K., Nakata Y. et al.* Discrepancy between clinical and pathological diagnoses of CBD and PSP // *J. Neurol.* — 2005. — N 252. — P. 687–697.

115. *Modrego P. J., Mojonero J., Serrano M., Fayed N.* Fahr syndrome presenting with pure and progressive presenile dementia // *Neurol. Sci.* — 2005. — N 26. — P. 367–369.

116. *Morris H. R., Al-Sarraj S., Schwab C. et al.* A clinical and pathological study of motor neurone disease on Guam // *Brain.* — 2001. — Vol. 124. — P. 2215–2222.

117. *Morris H. R., Steele J. C., Crook R. et al.* Genome-Wide Analysis of the Parkinsonism-Dementia Complex of Guam // *Arch. Neurol.* — 2004. — Vol. 61. — P. 1889–1897.

118. *Myers R.* Huntington's Disease Genetics // *J. Amer. Soc. Exper. NeuroTheap.* — 2004. — N 2. — P. 255–262.

119. *Neurology and Medicine* / Ed. by R. Hughes, G. Perkin. — London: BMJ Books, 2002. — P. 261–268.

120. *Neuromuscular Disorders* / Ed. by R. Tawil, S. Venance. — Willy-Blackwell, 2011. — P. 236–243.

121. *Noreau A., Dion P., Szuto A. et al.* CYP7B1 Mutations in French-Canadian Hereditary Spastic Paraplegia // *Can. J. Neurol. Sci.* — 2012. — Vol. 39. — P. 91–94.

122. *Pasquer F.* Neuropsychology of dementia. — Teaching Course 7 in 14th Congress of EFNS. — Geneva, 2010

123. *Pathology* / Ed. by E. Rubin, J. Farber. — Philadelphia: Lippicott, 1994. — P. 1012–1013, 1026–1027.

124. *Pilch J., Jamroz E., Marszat E.* Friedreich's Ataxia // *J. Child Neur.* — 2002. — N 5. — C. 315–319.

125. *Plato C. C., Garruto R. M., Galasko D. et al.* Amyotrophic lateral sclerosis and Parkinsonism-Dementia Complex of Guam: Changing Incidence Rates during the Past 60 Years // *Am. J. Epidemiol.* — 2003. — Vol. 157. — P. 149–157.

126. *Ratnavalli E.* Progress in the last decade in our understanding of primary progressive aphasia // *Ann. Indian Acad. Neurol.* — 2010. — Vol. 13 (Suppl. 2). — P. 109–115.

- 127.** *Regner S., Wilcox N., Friedman L. et al.* Friedreich Ataxia Clinical Outcome Measures: natural History Evaluation in 410 Participants // *J. Child. Neur.* — 2012. — N 1. — С. 1–17.
- 128.** *Reich S., Grill S.* Corticobasal Degeneration // *Treat. Option. Neur.* — 2009. — N 11. — P. 179–185.
- 129.** *Roos R.* Huntington's disease: a clinical review // *Orphanet J. Rare Diseases.* — 2010. — N 5. — P. 1–9.
- 130.** *Sachin S., Goyal V., Singh S. et al.* Clinical spectrum of Hallervorden — Spatz Syndrome in India // *J. Clin. Neurosci.* — 2009. — N 2. — P. 253–258.
- 131.** *Schmidtke K., Hull M., Talazko J.* Posterior cortical atrophy: variant of Alzheimer's disease? A case series with PET findings // *J. Neurol.* — 2005. — Vol. 252. — P. 27–35.
- 132.** *Seppi K., Yekhler F., Diem A. et al.* Progression of parkinsonism in Multiple System Atrophy // *J. Neurol.* — 2005. — Vol. 252. — P. 91–98.
- 133.** *Slowinski J., Imamura A., Uitti R. et al.* MR imaging of brainstem atrophy in progressive supranuclear palsy // *J. Neurol.* — 2008. — N 255. — P. 37–44.
- 134.** *Storch A., Schwarz J.* Diagnostic test for Neuroacantocytosis: Quantitative measurement of red blood cell morphology / *Neuroacantocytosis Syndromes* / Ed. by A. Danek. — Springer, 2004. — P. 71–77.
- 135.** *Strupp M.* News on progressive supranuclear palsy // *J. Neurol.* — 2009. — N 256. — P. 149–150.
- 136.** *Szumowski J., Bas E., Gaarder K. et al.* Measurement of brain iron distribution in Hallervorden — Spatz Syndrome // *J. Magn. Reson. Imaging.* — 2010. — N 2. — P. 482–489.
- 137.** *Textbook of Clinical Neuropsychiatry* / Ed. by D. P. Moor. — Hodder Arnos, 2008. — P. 364–365.
- 138.** *The Behavioral Neurology of Dementias* / Ed. by B. L. Miller, B. F. Boev. — Cambridge: Cambridge Univ. Press, 2009. — P. 7–27.
- 139.** *The Behavioral neurology of white matter* / Ed. by C. M. Filly. — Second edition. — Oxford: Oxford University Press, 2012. — P. 303–325.
- 140.** *Walker R., Saiki S., Danek A.* Neuroacantocytosis Syndromes — A Current Overview / *Neuroacantocytosis Syndromes* / Ed. by R. Walker. — Berlin Heidelberg: Springer-Verlag, 2008. — P. 3–15.
- 141.** *Walker R. W., Peters J. J.* The Differential Diagnosis of Chorea. — Oxford: Oxford University Press, 2010. — 464 p.
- 142.** *Weir D. W., Sturrock A., Leavitt B.* Development of biomarkers for Huntington's disease // *Lancet Neurol.* — 2011. — N 10. — P. 573–590.
- 143.** *Wenning G., Stefanova N.* Recent development in Multiple System Atrophy // *J. Neurol.* — 2009. — Vol. 256. — P. 1791–1808.
- 144.** *Wider C., Dickson D., Schweitzer K. et al.* Familial idiopathic basal ganglia calcification: a challenging clinical-pathological correlation // *J. Neurol.* — 2009. — N 256. — P. 839–842.
- 145.** *Zermansky A., Ben-Shlomo Y.* Epidemiology of Progressive Supranuclear Palsy and Multiple System Atrophy // *Current Clinical Neurology: Atypical Parkinsonian Disorders* / Ed. by I. Litvan. — Totowa: Humana Press Inc., 2008. — P. 23–33.

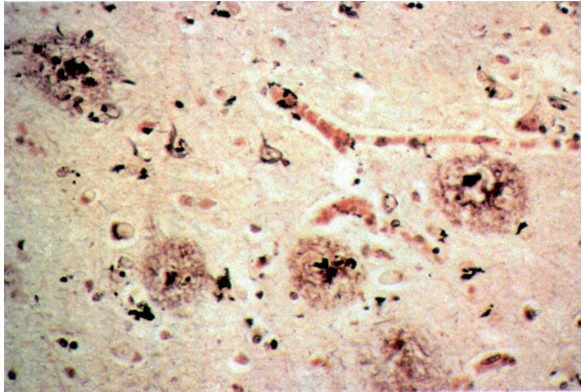


Рис. 2. Микроскопия коры головного мозга при БА (окраска серебром): сенильные бляшки с волокнистыми включениями внутри, состоящими из β -амилоида

Рис. 3. Микроскопия пенетрирующей артерии при БА (окраска конго красным): концентрическое отложение β -амилоида внутри сосуда, сужающее просвет

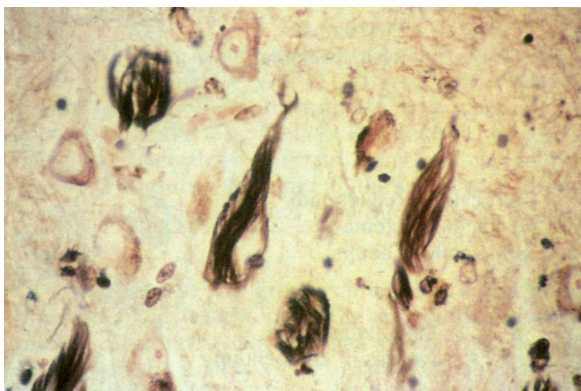
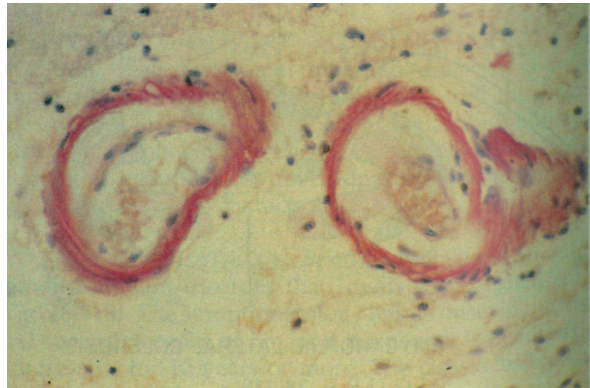


Рис. 4. Микроскопия коры головного мозга при БА: выраженная гибель нейронов. В цитоплазме оставшихся нейронов визуализируются нейрофибриллярные включения, состоящие из гиперфосфорилированного τ -протеина

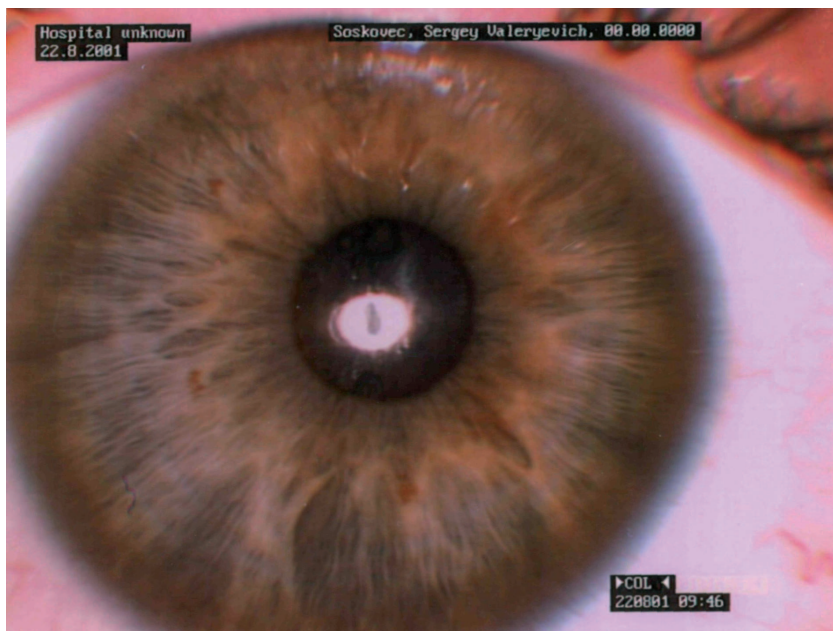

Рис. 26. Кольца Кайзера–Флейшера у пациента С., 18 лет, с диагнозом «ГЦД, акинетико-ригидная форма»

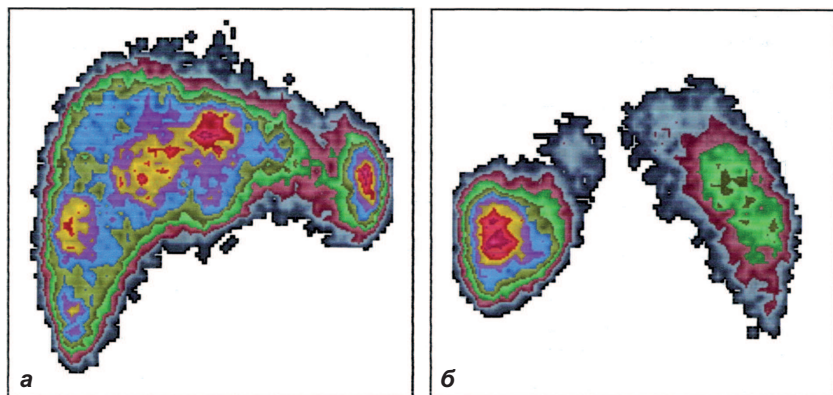


Рис. 28. Радиоизотопная скintiграфия с технецием при ГЦД:

- а* — печень увеличена, контуры ее четкие, накопление препарата умеренное, распределение диффузно неравномерное;
- б* — селезенка увеличена, накапливает 88,4% изотопа

В. В. Пономарев

НЕЙРОДЕГЕНЕРАТИВНЫЕ ЗАБОЛЕВАНИЯ

Руководство для врачей

ООО «Издательство ФОЛИАНТ»
190020, Санкт-Петербург, Нарвский пр., 18, оф. 502
тел./факс: (812) 325-39-86, 786-72-36
e-mail: foliant@peterlink.ru
<http://www.foliant.com.ru>

Подписано в печать 06.03.2013.
Формат 60×90 $\frac{1}{16}$. Печ. л. 12,5.
Гарнитура Таймс. Печать офсетная.
Тираж 750 экз. Заказ №

Отпечатано в типографии «Лесник-Принт»
192007, Санкт-Петербург, Лиговский пр., 201, лит. А, пом. 3Н.