А.Н.Сенча

УЛЬТРАЗВУКОВОЕ ИССЛЕДОВАНИЕ ЩИТОВИДНОЙ ЖЕЛЕЗЫ

Шаг за шагом.
От простого к сложному

Москва
«МЕДпресс-информ»
2019

УДК 616-073.43:611.441
ББК 53.6
С31

Все права защищены. Никакая часть данной книги не может быть воспроизведена в любой форме и любыми средствами без письменного разрешения владельцев авторских прав.

Авторы и издательство приложили все усилия, чтобы обеспечить точность приведенных в данной книге показаний, побочных реакций, рекомендуемых доз лекарств. Однако эти сведения могут изменяться.

Информация для врачей. Внимательно изучайте сопроводительные инструкции изготовителя по применению лекарственных средств.

Издание предназначено для медицинских работников.

Книга печатается в авторской редакции.

Сенча, Александр Николаевич.

С31 Ультразвуковое исследование щитовидной железы. Шаг за шагом. От простого к сложному / А.Н.Сенча. – Москва : МЕДпресс-информ, 2019. – 208 с. : ил.

ISBN 978-5-00030-669-7

В основу книги положены материалы собственных исследований и практический опыт авторов в области комплексного использования новейших методик мультипараметрического ультразвукового исследования в диагностике диффузных изменений, очаговой патологии щитовидной железы. Освещены различные заболевания с точки зрения возраста и клинических проявлений, детализированы технологии эхографии с применением контрастных препаратов, ультразвуковые аспекты при проведении диагностических пункций под контролем ультразвука, проанализирован опыт других отечественных и зарубежных исследователей.

Особое внимание уделено технике и методологии выполнения эхографии, освещены варианты визуализации неизмененной щитовидной железы, расставлены акценты ранней диагностики очаговой и диффузной патологии, дифференциальной диагностики опухолей, практического использования градаций очаговой патологии щитовидной железы по классификации TI-RADS, Bethesda. Издание хорошо иллюстрировано. Имеется большое количество схем, таблиц, рисунков, эхограмм.

Для специалистов ультразвуковой диагностики, эндокринологов, онкологов, хирургов, терапевтов, студентов медицинских вузов, курсантов последипломного обучения.

УДК 616-073.43:611.441
ББК 53.6

ISBN 978-5-00030-669-7

© Сенча А.Н., 2019
© Оформление, оригинал-макет, иллюстрации. Издательство «МЕДпресс-информ», 2019

Оглавление

Предисловие 4
Сокращения 6

От простого 7
Введение 9

Глава 1. Ультразвуковое исследование щитовидной железы 15
1.1. Принципы и показания 15
1.2. Методология ультразвукового исследования щитовидной железы 16
1.3. Технологии и методики ультразвукового исследования 20

Глава 2. Неизмененная щитовидная железа в ультразвуковом изображении. Протокол заключения 45

Глава 3. Особенности ультразвуковой визуализации щитовидной железы у детей 57

К сложному 69

Глава 4. Диффузные изменения щитовидной железы 71
4.1. Диффузная гиперплазия 71
4.2. Тиреоидиты 74
4.3. Диффузный токсический зоб 88

Глава 5. Очаговые изменения щитовидной железы 95
5.1. Коллоидные узлы 96
5.2. Кисты 100
5.3. Аденомы 110

Глава 6. Возможности мультипараметрического ультразвукового исследования в диагностике рака щитовидной железы *(А.Н.Сенча, Е.А.Сенча, Э.И.Пеняева, Л.А.Тимофеева)* 119

Глава 7. Классификации рака щитовидной железы, ультразвуковая градация TI-RADS в дифференциальной диагностике очаговой патологии щитовидной железы *(А.Н.Сенча, Е.А.Сенча, Л.А.Тимофеева, Э.И.Пеняева)* 133

Глава 8. Загрудинный зоб 145

Глава 9. Ультразвуковое исследование после операции на щитовидной железе 149

Глава 10. Рецидивный зоб 157

Глава 11. Ультразвуковое исследование зон лимфооттока при патологии щитовидной железы 163

Глава 12. Тонкоигольная аспирационная пункционная биопсия щитовидной железы под контролем эхографии 173

Глава 13. Основные трудности и причины ошибок эхографии щитовидной железы 185

Заключение 193
Литература 194

Предисловие

Уважаемые коллеги, дорогие друзья, для нас большая честь и ответственность представить вам первые книги из серии «Ультразвуковая диагностика. Шаг за шагом. От простого к сложному». Первая монография, посвященная ультразвуковой диагностике заболеваний молочных желез, судя по многочисленным положительным рецензиям, добрым отзывам и пожеланиям, нашла своего благодарного читателя. Итак, мы продолжаем начатую тему. Вам, кто не равнодушен к своей профессии, кто искренне и беззаветно предан ультразвуковой диагностике, и посвящена эта монография.

Диагностическая тактика при заболеваниях щитовидной железы (ЩЖ), других органов и систем организма человека постоянно совершенствуется в связи с развитием знаний и техники, появлением новых методик и технологий, модернизацией диагностической аппаратуры, расширением функциональных возможностей технологий ультразвуковой визуализации, инновациями и внедрениями современной науки. Прошли времена пренебрежительного отношения к возможностям методов лучевой, и прежде всего ультразвуковой, визуализации в диагностике патологии поверхностно расположенных органов и тканей. За последние 20–30 лет эхография по праву заняла ведущую позицию в ранней и дифференциальной диагностике патологии ЩЖ, многих других органов и систем.

С совершенствованием диагностического оборудования, появлением новых технологий и модальностей, несомненно, работа врача ультразвуковой диагностики становится все более автоматизированной и стандартизированной, эффективной и менее субъективной. Однако значимость полученных сведений, клинического мышления специалиста-диагноста, результаты его заключений по-прежнему во многом зависят от своевременного и выверенного применения эффективных методик визуализации, комплексного анализа полученных результатов. От правильного выбора диагностической тактики зависят предполагаемый объем исследований и материальные затраты на оказание диагностической и медицинской помощи. При этом важна рациональная последовательность выполнения исследований и манипуляций: от простых и малозатратных к более сложным и менее доступным, от неинвазивных до малоинвазивных, от амбулаторных до стационарных, от органосохраняющих до радикальных.

Для того чтобы правильно понимать, анализировать и детализировать заболевания, правильно формулировать заключения, предполагать дальнейшую тактику лечения и сроки динамического мониторинга, мало «только поставить датчик», важно не только смотреть, но и видеть, не только видеть, но и понимать, анализировать и прогнозировать. Технологии автоматического анализа и формирования заключения ультразвукового исследования (УЗИ) сегодня несовершенны и требуют дальнейшего технического и интеллектуального совершенствования. Врачу необходимы фундаментальные и системные знания о показаниях и ограничениях метода, топике, эховолюмометрии, состоянии неизмененной паренхимы органов в норме в различные возрастные периоды, при различных видах заболеваний, диффузных изменениях, очаговом поражении органов в серошкальных режимах, особенностях васкуляризации неизмененного органа, диагностических признаках образований в цветокодирующих

режимах, топографо-анатомическом соотношении с окружающими органами, тканями, системами в режимах панорамного сканирования, трехмерной реконструкции изображения, технологиях анализа жесткости (эластичности) образований в режимах ультразвуковой эластографии, контрастного УЗИ, позволяющие выполнять комплексный анализ состояния зон регионарного лимфооттока, сохранности других органов и систем. Знания и опыт, практические навыки, корректное соблюдение методологии и техники исследования, выверенные дизайн и логистика диагностических изысканий при этом важны как никогда – все это во многом определяет вектор и верность диагностического поиска, правильность и своевременность постановки заключения в ходе проведения УЗИ.

Наличие ультразвукового сканера экспертного уровня в сочетании со знаниями и опытом диагноста высокого уровня специализации – важная составляющая своевременной и эффективной диагностики и отдельная проблема современных диагностических служб. Сегодня выполнить «просто» УЗИ – не есть большая финансовая или логистическая проблема. Гораздо важнее (и, соответственно, труднее) выполнить это исследование на таком высоком экспертном уровне, сопоставимом и воспроизводимом, которому бы безоговорочно доверяли другие врачи-диагносты, коллеги, клиницисты, пациенты. Еще труднее, что бывает достаточно часто, работать в условиях оптимальной преемственности с коллегами-клиницистами, правильно проводить мониторинг динамики по результатам терапии, оценивать изменения, происходящие в органе и системе, организме в целом, на основании часто минимально определяемых эхосимптомов. Большие надежды возлагаются на совершенствование и стандартизацию результатов применения новейших и инновационных технологий и методик, в связи с этим показано использование классификаций TI-RADS, Bethesda при дифференциальной диагностике очаговой патологии ЩЖ и определении дальнейшей тактики. В этом случае крайне необходимы профессиональные стандарты и алгоритмы исследования каждого органа и системы, корректные формы протоколов и документооборота, информационные средства хранения и передачи изображений, полученной информации на цифровых носителях, возможности интернета и телемедицины. Скорейшее внедрение инноваций в повседневную практику – актуальная задача современной медицины.

Авторы монографии на основе данных литературы и собственного опыта, а также опыта большой группы специалистов по ультразвуковой диагностике, коллег и сподвижников попытались проанализировать и обобщить спорные и нерешенные вопросы, проблемы и перспективы ранней, уточняющей и дифференциальной диагностики различных заболеваний ЩЖ, динамического наблюдения пациентов после хирургического и терапевтического лечения с использованием всего комплекса методик мультипараметрического УЗИ, определить место эхографии в диагностических алгоритмах. Проанализированы результаты более 100 тыс. эхографий ЩЖ с применением всего спектра методик мультипараметрического УЗИ, результаты более 5000 пункций под ультразвуковым контролем, более 1200 процедур контрастно усиленного УЗИ, проведенных в течение 2014–2018 гг., что позволило сформировать собственное мнение о возможностях ультразвуковой визуализации, топономики и навигации на современном уровне развития медицины.

Несомненно, не все проблемы ультразвуковой диагностики заболеваний ЩЖ решены и, как всегда, читателю – заинтересованному пользователю ультразвукового оборудования – оставлена возможность для анализа, размышлений, замечаний и критики, дальнейшего научного и практического поиска. Надеемся на благожелательные читательские замечания и предложения, которые будут с благодарностью приняты и учтены в ходе дальнейшей практической работы и научных исследований.

Дорогие коллеги, друзья, новых профессиональных побед и творческих свершений! Знания – сила. Будьте сильными!

Введение

Проблема йодного дефицита в эндемичных регионах, борьба с заболеваниями щитовидной железы (ЩЖ) – важные социальные и медицинские проблемы современности, одни из значимых и наиболее приоритетных проектов национальных систем здравоохранения многих стран мира. Болезни ЩЖ в эндокринной патологии занимают второе место по распространенности, встречаются у 8–20% взрослого населения земного шара. По данным Всемирной организации здравоохранения (ВОЗ), данной патологией страдают более 200 млн человек, в эндемичных очагах этот показатель превышает 50% (Фадеев В.В., 2002; Котляров П.М. и др., 2009; Давыдов М.И. и др., 2015; Shin J.H. et al., 2016; Tessler F.N. et al., 2017; Schenke S., Zimny M., 2018).

Злокачественные опухоли ЩЖ составляют 1–3% в структуре онкологической патологии. Распространенность злокачественных новообразований (ЗНО) ЩЖ в России в 2017 г. составила 109 на 100 тыс. населения, на конец 2017 г. в онкологических диспансерах РФ на учете находились 159 873 больных раком щитовидной железы (РЩЖ), в 2017 г. взято на учет 11 380 больных с впервые в жизни установленным диагнозом РЩЖ (Каприн А.Д. и др., 2018) (рис. В.1).

Заболеваемость РЩЖ растет преимущественно за счет высокодифференцированных форм рака. В России с 2010-го по 2015 г. заболеваемость этими формами РЩЖ выросла с 5,9 до 7,2 на 100 тыс. населения, прирост за 6 лет составил более 20% (Давыдов М.И. и др., 2015; Каприн А.Д. и др., 2018).

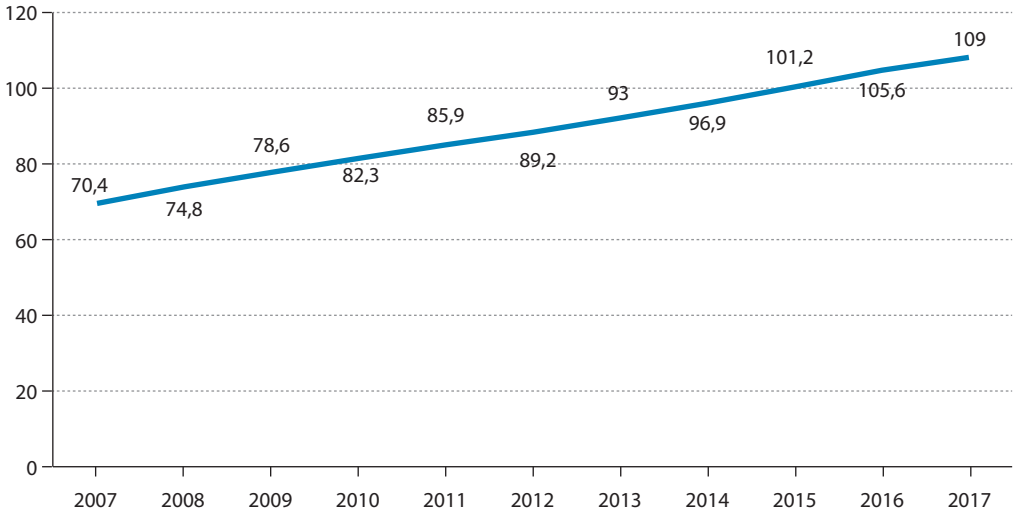

Рис. В.1. Распространенность ЗНО ЩЖ в России в 2007–2017 гг. (численность контингента больных на 100 тыс. населения) (Каприн А.Д. и др., 2018).

Результаты исследований, выполненных в последние годы, свидетельствуют о росте распространенности тиреоидной патологии, ЗНО ЩЖ во многих странах (Kouvaraki M. et al., 2003; Biersack H.-J., Grünwald F., 2005; Baskin H.J. et al., 2008; Sofferman R.A. et al., 2012; Shin J.H. et al., 2016; Choi Y.M. et al., 2017; Paschke R. et al., 2017). Так, например, в США с 1973-го по 2009 г. заболеваемость РЩЖ увеличилась в 3,6 раза – с 3,5 до 12,5 случая на 100 тыс. населения (Cooper D.S. et al., 2009; Morris L.G. et al., 2013; Haugen B.R. et al., 2016).

Доля больных, состоявших на учете в онкологических учреждениях России 5 лет и более с момента установления диагноза ЗНО ЩЖ, от числа состоявших на учете в 2017 г. составила 69,2% (Каприн А.Д. и др., 2018). Удельный вес больных с диагнозом РЩЖ, подтвержденным морфологически, от числа больных с впервые в жизни установленным диагнозом ЗНО в России в 2017 г. составил 98,6%, выявленных активно – 32,8%. Удельный вес больных с опухолевым процессом I–II стадии от числа больных с впервые в жизни установленным диагнозом РЩЖ в России в 2017 г. составил 75,8%, III–IV стадии – 23,2% (Каприн А.Д. и др., 2018).

Летальность пациентов с ЗНО ЩЖ в 2017 г. в РФ составила 3,5% (рис. В.2).

Среди возможных причин снижения смертности определяющую роль играют ранняя диагностика РЩЖ, связанная прежде всего с широким внедрением новейших технологий ультразвуковой визуализации и инноваций в визуальной дифференциальной диагностике, изменение стратификации факторов риска, стандартизированный подход к диагностике и лечению, совершенствование терапевтических подходов и хирургической тактики, оптимальные сроки реабилитации, эффективные сроки и технологии визуального мониторинга.

Онкологическая настороженность – важная составляющая профессионального творчества, диагностического поиска и научных изысканий врача ультразвуковой диагностики. Несомненно, это касается и диагностики заболеваний ЩЖ. По данным В.В.Старинского и соавт. (1995), М.И.Давыдова и соавт. (2015), риск малигнизации диффузного токсического зоба (ДТЗ) составляет 2,5–8,4%, узловой формы зоба – 4,6–31,4%, при хроническом аутоиммунном тиреоидите (АИТ) риск малигнизации достигает 1,2–8,2%, при узловой форме – 4,7–29,5%, при аденоме ЩЖ – 5,0–24,4%.

Первостепенная задача врача лучевой, ультразвуковой диагностики при анализе состояния ЩЖ – определить нали-

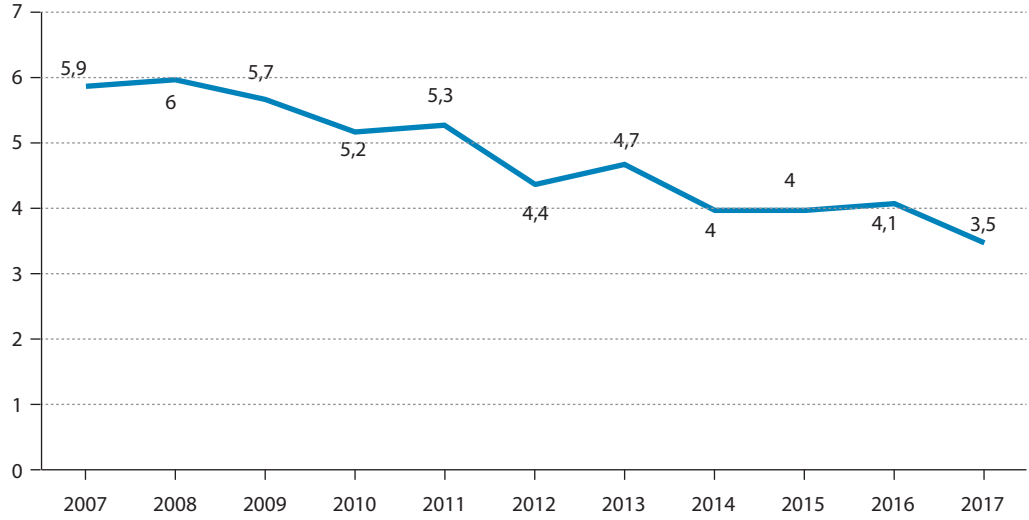

Рис. В.2. Летальность больных в течение 1 года с момента установления диагноза ЗНО ЩЖ (из числа больных, впервые взятых на учет в предыдущем году) в России в 2007–2017 гг., % (Каприн А.Д. и др., 2018).

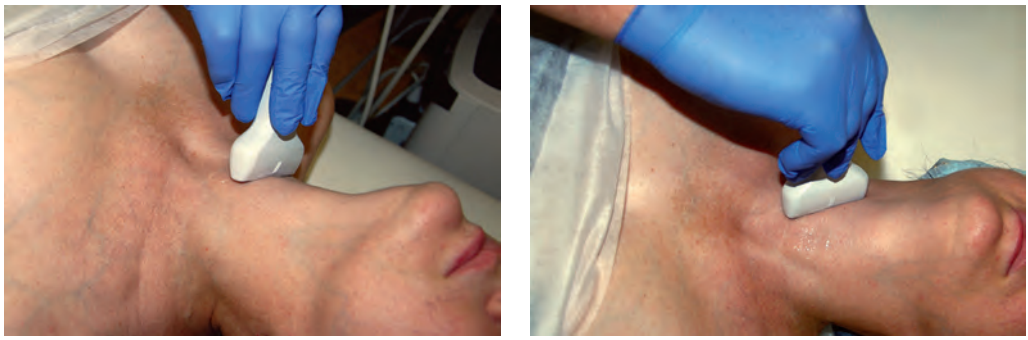

Рис. 1.1. УЗИ ЩЖ. Положение ультразвукового датчика при исследовании.

соматических состояниях, сочетанной патологии, индивидуальных особенностях пациента возможно проведение УЗИ ЩЖ в положении больного сидя (реже – стоя) с запрокинутой головой.

В настоящее время для диагностики заболеваний ЩЖ используют датчики, работающие на частоте 5–18 МГц (чаще 7,5–15 МГц). При больших размерах ЩЖ иногда удобнее использовать конвексные датчики с частотой 3,5–5 МГц, при наличии загрудинного компонента – конвексные или секторные датчики с частотой 2,5–5 МГц.

В процессе выполнения УЗИ оцениваются следующие параметры.

1. ЩЖ в целом:
   - ее расположение (обычное, дистопия, эктопия);
   - размеры, объем (сопоставление с нормой по полу, возрасту);
   - границы, контуры (ровные, неровные; четкие, нечеткие);
   - форма (обычная, врожденные аномалии: дольчатое строение, аплазия, гипоплазия, зоб);
   - эхогенность (нормальная – аналогичная околоушным большим слюнным железам, пониженная, повышенная);
   - эхоструктура (однородная, неоднородная);
   - эластичность;
   - кровеносные сосуды паренхимы ЩЖ (интенсивность, симметричность).
2. Изменения в ЩЖ:
   - характер изменений (диффузные, очаговые, смешанные);
   - расположение (по долям, сегментам);
   - количество образований (узлов);
   - контуры (четкость);
   - границы (ровность);
   - размеры (в трех взаимно перпендикулярных плоскостях);
   - эхогенность, эхоструктура очаговых образований;
   - эластичность образований при подозрении на рак;
   - их васкуляризация.
3. Взаимоотношения ЩЖ с окружающими структурами.
4. Состояние регионарных зон лимфооттока.

Ультразвуковой датчик располагают на передней поверхности шеи полипозиционно, полипроекционно, перемещая его последовательно от яремной вырезки вверх до области подъязычной кости (или в обратной последовательности), преимущественно в поперечной и продольных проекциях с применением ультразвукового геля. Исследование сопровождается минимальным давлением датчика на кожу пациента во избежание возможной компрессионной деформации исследуемых структур, изменения их топографо-анатомических соотношений, неприятных ощущений и дискомфорта пациента.

После определения расположения, места наилучшей визуализации ЩЖ, дифференцировки долей, перешейка проводят измерение объема – ультразвуковую волюмометрию. Размеры ЩЖ оценивают по эхограммам, получаемым как минимум в 5 плоскостях сканирования: поперечной, продольных и косых для правой и левой долей (рис. 1.2).

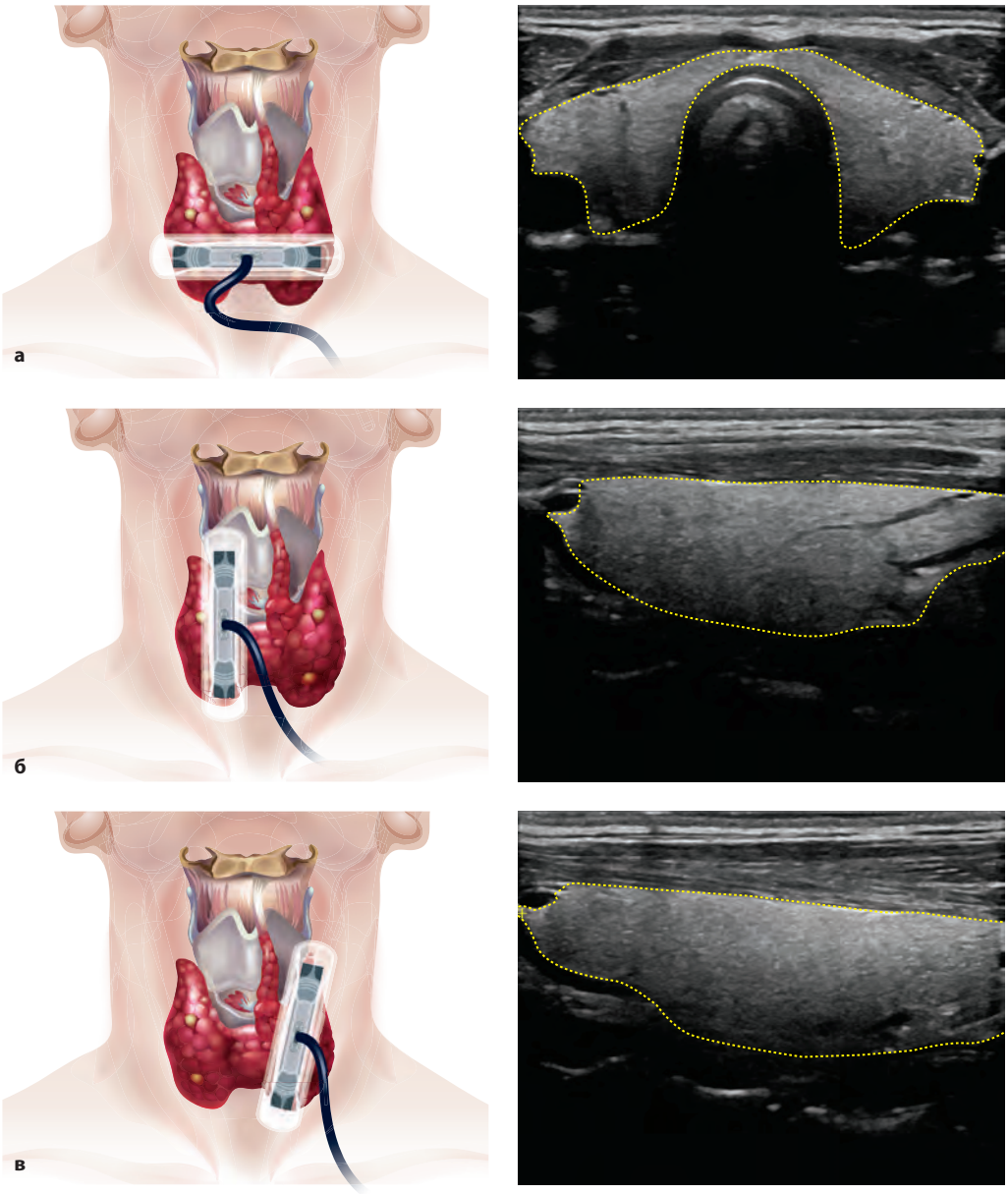

Рис. 1.2. УЗИ ЩЖ. Основные плоскости ультразвукового сканирования: *а* – поперечная; *б* – продольная; *в* – косая.

Размеры ЩЖ включают линейные показатели (для каждой доли и перешейка) и объем долей. Линейные размеры следует измерять только на тех поперечных или продольных срезах долей ЩЖ, которые отражают их максимальную величину (рис. 1.3). Выбирая поперечный срез, следует ориентироваться на анатомическую поперечную плоскость сечения (горизонтально, не под углом), тогда как продольный размер (длина или высота долей) в действительности определяется по оси, отклоняющейся от вертикальной: оптимальным является такое косовертикальное положение датчика,

2 Неизмененная щитовидная железа в ультразвуковом изображении. Протокол заключения

Щитовидная железа (*лат.* glandula thyreoidea) – непарная эндокринная железа, самая крупная из желез внутренней секреции, хранящая йод, вырабатывающая йодсодержащие гормоны, контролирующие обмен веществ и энергии, процессы роста, созревания отдельных клеток, тканей и органов, а также организма в целом: тироксин (тетрайодтиронин, T_4) и трийодтиронин (T_3).

В норме ЩЖ расположена на 1–3 см выше стернальных концов ключиц по срединной линии шеи, состоит из правой и левой долей, перешейка (рис. 2.1). Реже встречается пирамидальная доля ЩЖ, которая поднимается вверх, чаще от левой части перешейка, иногда достигая подъязычной кости. Форма ЩЖ может быть разнообразной и индивидуально изменчива.

К переднелатеральным отделам ЩЖ прилежат симметричные предщитовидные мышцы (грудинощитовидная, грудиноподъязычная, верхнее брюшко лопаточно-подъязычной, частично грудиноключично-сосцевидная), подкожная жировая клетчатка и кожа. Латеральнее ЩЖ определяются

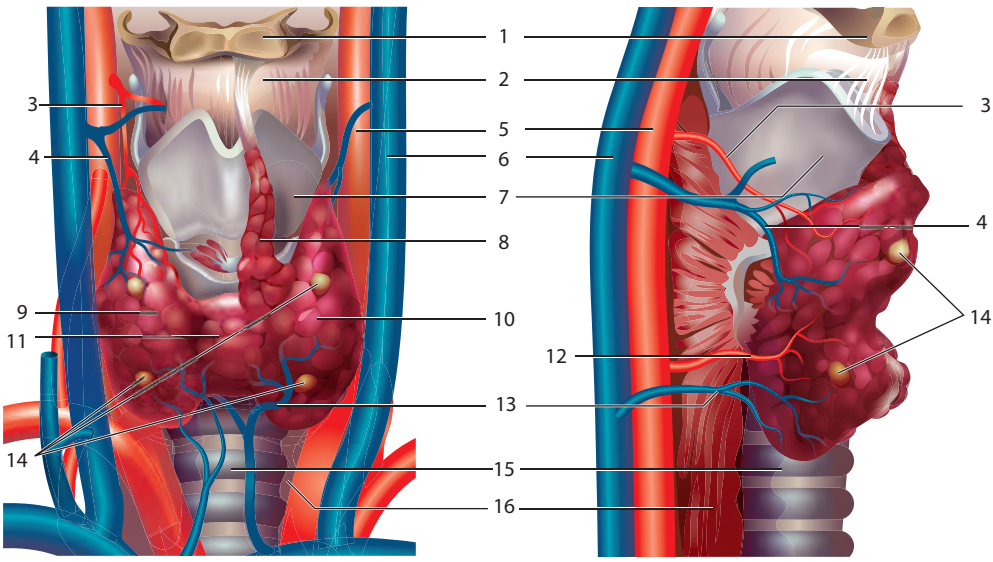

Рис. 2.1. Расположение ЩЖ, топографо-анатомическое соотношение, сосудистые пучки шеи, мышцы. *1* – подъязычная кость; *2* – срединная щитоподъязычная связка; *3* – ВЩА; *4* – ВЩВ; *5* – общая сонная артерия; *6* – внутренняя яремная вена; *7* – щитовидный хрящ; *8* – пирамидная долька ЩЖ; *9* – правая доля ЩЖ; *10* – левая доля ЩЖ; *11* – перешеек ЩЖ; *12* – НЩА; *13* – НЩВ; *14* – ОЩЖ; *15* – трахея; *16* – пищевод.

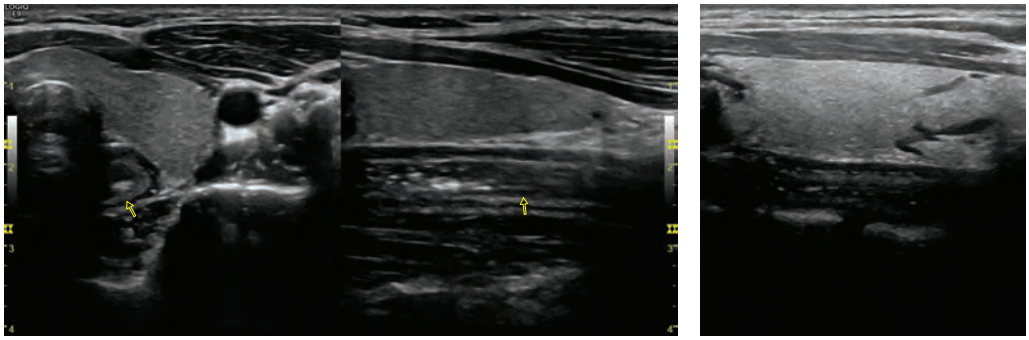

Рис. 2.2. Визуализация пищевода. Эхограммы. Поперечные, продольные проекции.

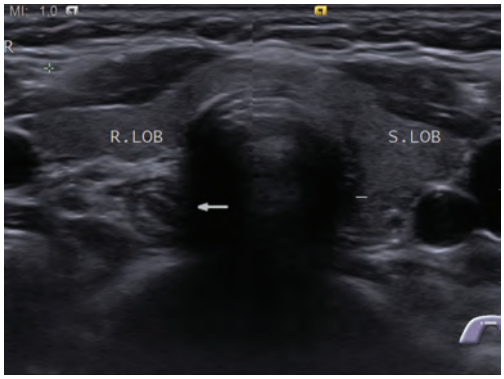

Рис. 2.3. Нетипичная визуализация пищевода. Эхограммы. Правостороннее расположение пищевода.

грудиноключично-сосцевидные мышцы и сосудистые пучки.

Сосудистые пучки представлены симметричными общей сонной артерией (которая не сжимается при компрессии, с артериальным спектром кровотока при ЦДК) и расположенной более латерально внутренней яремной веной (полностью сжимаема при компрессии, с венозным спектром кровотока при дуплексном исследовании).

Кзади и медиальнее левой доли ЩЖ определяется пищевод, который в норме при задержке дыхания обычно визуализируется крайне фрагментарно. При сглатывании (проглатывании слюны, пищи) в режиме реального времени определяются перистальтические движения слизистой оболочки пищевода, визуализация которого крайне важна при дифференциальной диагностике образований, локализующихся в данной области (рис. 2.2).

Значительно реже (примерно одно наблюдение на 5 тыс. исследований, по нашим данным) пищевод может определяться не слева, а справа от трахеи (книзу и медиальнее правой доли ЩЖ), что, вероятно, связано с возможными вариантами девиации пищевода в верхних сегментах (рис. 2.3).

В центральной части кзади от перешейка и заднемедиальных отделов долей ЩЖ располагается трахея. При УЗИ, как правило, кзади от перешейка возможна визуализации только ее передней стенки (контура) в виде полукруга, дистальнее же, как правило, определяется эффект «акустической тени» (рис. 2.4).

Объем неизмененной ЩЖ у мужчин составляет 7,7–25 см^3, у женщин – 4,4–18 см^3 (ВОЗ). Ширина доли ЩЖ взрослого человека в норме составляет 13–18 мм, толщина доли – 16–18 мм, длина долей – 45–60 мм, толщина перешейка – 2–6 мм (Yamasaki K. et al., 1992; Yokozawa T. et al., 1992; Solbiati L. et al., 1995; Ильин А.А., 1995).

При УЗИ неизмененная ЩЖ обычной формы имеет четкие контуры, ровные границы, по своей эхоструктуре является изоэхогенной большим слюнным железам, достаточно однородной, мелкозернистой, с четко дифференцированной гиперэхогенной капсулой по периферии толщиной 1–2 мм.

Эхогенность паренхимы ЩЖ чаще принято условно сопоставлять с эхогенностью неизмененной подчелюстной большой слюнной железы (рис. 2.5), в норме они, как правило, схожи. Реже сравнивают эхогенность ЩЖ и предщитовидных мышц.

Однородной является мелкоячеистая структура железистой ткани, точечная гипоэхогенная зернистость которой не превышает в диаметре 1 мм. При визуализации на таком фоне отличающихся по эхогенности участков констатируется неоднородный (гетерогенный) характер эхографической структуры, который в зависимости от распространенности этих изменений может соответствовать диффузной (неузловой) или очаговой (узловой) патологии ЩЖ.

Существует классификация деления ЩЖ на сегменты (Паршин В.С. и др., 1999), однако ввиду их большого количества (21) в практической работе врачи ультразвуковой диагностики ее практически не используют. В повседневной практике по данным УЗИ в структуре долей ЩЖ чаще выделяют нижний, средний и верхний сегменты, дифференцируя при необходимости переднюю (вентральную) и заднюю (дорсальную) поверхности доли, паратрахеальную, паравазальную области, правый, левый, верхний и нижний сегменты перешейка (рис. 2.6, 2.7).

ЩЖ в 75% случаев имеет пирамидальный отросток (долю), основанием располагающийся на верхнем крае перешейка. Однако во время УЗИ ЩЖ удается визуализировать той или иной степени выраженности пирамидальную долю лишь в 10–15% наблюдений. Доля по эхогенности, степени однородности, васкуляризации чаще аналогична перешейку и паренхиме долей органа (рис. 2.8).

Редко при сканировании задней поверхности ЩЖ могут определяться дополнительные образования, идентичные по своей структуре и васкуляризации паренхиме ЩЖ – так называемые «задние рога» ЩЖ (рис. 2.9). Иногда в них могут обнаруживаться узловые образования, которые достаточно трудно дифференцировать от аденом ОЩЖ.

ЩЖ кровоснабжается двумя парными верхними и нижними щитовидными артериями. Иногда определяется пятая артерия, которая снабжает кровью перешеек. Средний диаметр их не превышает 1–2 мм. ВЩА является первой ветвью наружной сонной артерии, реже отходит от общей сонной артерии. В проекции верхнего полюса ЩЖ ВЩА делится на три ветви: переднюю, нижнюю, внутреннюю (ветвь перешейка). НЩА чаще является ветвью щитошейного ствола, отходящего от проксимального отдела подключичной артерии. В проекции задней поверхности нижнего сегмента или нижнего полюса доли ЩЖ НЩА распадается на три ветви: нижнюю, верхнюю, глубокую (к толще паренхимы). В редких случаях

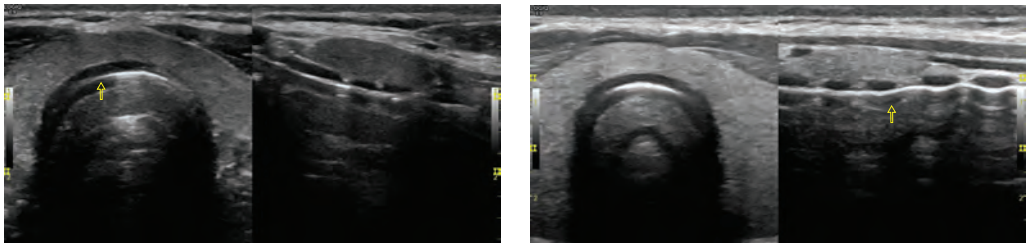

Рис. 2.4. Визуализация трахеи в поперечных и продольных проекциях. Эхограммы.

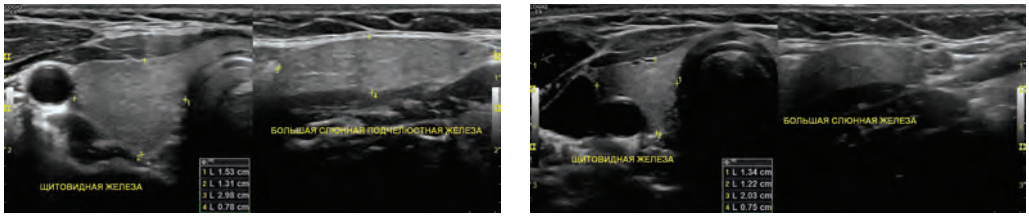

Рис. 2.5. Сопоставление эхогенности и степени однородности паренхимы ЩЖ с большой подчелюстной слюнной железой. Эхограммы. Режим серой шкалы.

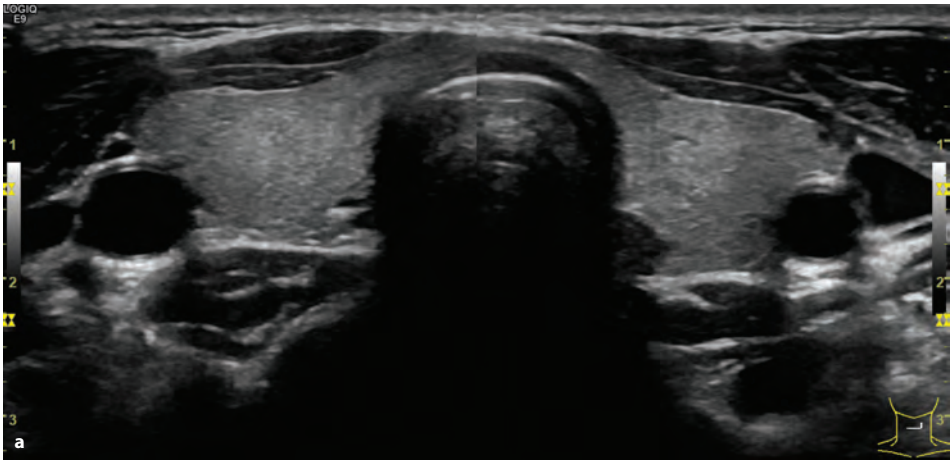



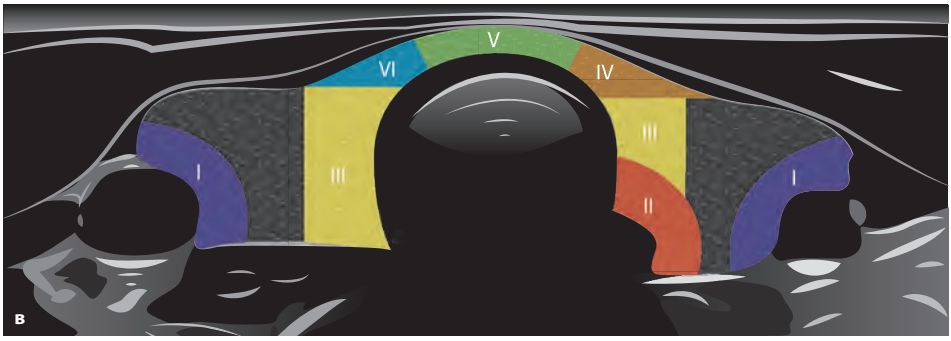

Рис. 2.6. Ультразвуковое изображение ЩЖ: *а* – эхограмма при поперечном сканировании; *б* – схема: *1* – кожа; *2* – подкожная жировая клетчатка; *3* – мышечно-апоневротический слой; *4* – перешеек ЩЖ; *5* – предщитовидные мышцы; *6* – правая доля ЩЖ; *7* – левая доля ЩЖ; *8* – трахея; *9* – внутренняя яремная вена; *10* – общая сонная артерия; *11* – пищевод; *12* – проекция возвратных нервов; *13* – капсула ЩЖ; *в* – некоторые отделы (сегменты) ЩЖ: *I* – паравазальный; *II* – параэзофагеальный; *III* – паратрахеальный; *IV* – левый отдел перешейка; *V* – центральный отдел перешейка; *VI* – правый отдел перешейка.

3 Особенности ультразвуковой визуализации щитовидной железы у детей

Исследование ЩЖ занимает важное место в оценке развития ребенка на разных этапах становления организма. УЗИ ЩЖ у детей в последние годы придается большое значение ввиду того, что на развивающийся организм влияют многочисленные негативные факторы, наиболее значимыми из которых являются наследственность, дефицит йода, неблагоприятная экологическая обстановка, урбанизация и напряженный ритм жизни, характеризующийся стрессовыми ситуациями и воздействиями, и др. (Пыков М.И. и др., 2016). Адекватное функционирование ЩЖ способствует правильному развитию головного мозга, становлению и функционированию многих основных органов и систем, включая иммунитет и половое развитие. В связи с этим регулярное скрининговое обследование входит в медицинский стандарт, в первую очередь у детей, относящихся к группе риска развития патологии ЩЖ. Метод безвреден, неинвазивен, доступен, не требует дополнительной подготовки детей.

Техника проведения УЗИ ЩЖ у ребенка фактически не отличается от таковой у взрослого, за исключением особых требований к точности эховолюмометрии. Согласно рекомендациям М.И.Пыкова и соавт. (2001), при УЗИ ЩЖ у детей грудного возраста, когда имеются трудности позиционирования головы ребенка, ассистенту предлагается подложить руку под шею и верхнюю часть спины ребенка и приподнять его голову, поддерживая большим пальцем подбородок, чтобы предупредить рефлекторное приведение головы ребенка к груди.

Несовершенство визуально-пальпаторной оценки размеров ЩЖ и большое количество (35%) возникающих при этом ошибок (Касаткина Э.П. и др., 1993) определяют высокую значимость ультразвуковой волюмометрии в диагностике изменения объема ЩЖ, сопровождающего практически весь спектр ее патологических состояний у детей. Наиболее актуальными для детского и подросткового возраста являются вопросы интерпретации результатов измерения и связанного с ними значения объема ЩЖ. В разное время предпринимались многочисленные попытки эффективного расчета объема ЩЖ в разных странах, в той или иной степени успешные и одобренные ВОЗ (Hegedus L. et al., 1974; Brunn J. et al., 1981; Gutekunst R., Martin-Teichert H., 1993; Delange F. et al., 1997).

У детей объем ЩЖ может быть оценен несколькими основными способами: по площади тела и по возрасту (Delange F. et al., 1997) (табл. 3.1, 3.2), по средним групповым показателям объема ЩЖ (Паршин В.С., 1994). Достаточно часто используются стандарты R.Gutekunst, H.Martin-Teichert (1993), Э.П.Касаткиной и соавт. (1999), M.B.Zimmermann и соавт. (2004), рекомендации ВОЗ (BSA) (2007).

Во всех перечисленных вариантах нормативов тиреоидного объема по возрасту или площади тела, безусловно упрощенных

Таблица 3.1. Нормативы объема ЩЖ у детей в зависимости от возраста (Gutekunst R., 1991)

Возраст, лет	6	7	8	9	10	11	12	13	14	15
Нормативный объем ЩЖ, см³	3,5	4,0	4,5	5,0	6,0	7,0	8,0	9,0	10,5	12,0

Таблица 3.2. Объем ЩЖ (см³) по данным поперечной ультразвуковой томографии у детей

Возраст, лет	Gutekunst R. et al., 1986		Panunszi C. et al., 1998		Delange F. et al., 1997		Sasakawa (Ashizava K. et al.), 1997	
	мальчики (n = 297)	девочки (n = 322)	мальчики (n = 517)	девочки (n = 523)	мальчики (n = 3758)	девочки (n = 3841)	мальчики (n = 57529)	девочки (n = 61649)
5							4,2	4,1
6	1,8	1,9	2,06	2,48	3,2	3,3	5,0	5,1
7	2,7	3,1	2,47	2,46	3,2	3,1	5,6	5,9
8	3,1	2,9	3,04	3,00	3,4	3,8	6,8	6,7
9	3,8	5,2	3,10	3,41	4,0	4,3	7,2	7,6
10	3,2	4,2	3,62	3,75	4,2	5,0	8,4	8,4
11	4,2	4,3	3,81	4,76	4,8	5,2	8,9	9,6
12	5,2	6,3	4,27	5,46	5,2	6,0	10,1	11,0
13	7,1	9,8	5,39	5,83	6,0	6,3	11,0	12,1
14	8,1	9,0	6,01	6,04	6,8	7,2	13,0	13,2
15	10,5	10,0			7,1	8,0	13,8	13,7
16	10	3	9,8				14,6	14,3

и адаптированных к условиям скринингового исследования, не учитывались различия объема ЩЖ в зависимости от физического развития ребенка и полового созревания у подростка. Э.П.Касаткиной и соавт. (1998) был предложен более точный способ диагностики гиперплазии и гипоплазии ЩЖ у детей, включающий ультразвуковое определение объема органа, а также учет одного из антропометрических показателей в зависимости от возраста ребенка и наличия у него признаков полового созревания. По данной методике объем рассчитывают по общепринятой формуле Брунна (Brunn J. et al., 1981): Vol = ([длина × ширина × толщина] левой доли + [длина × ширина × толщина] правой доли) × 0,479. Затем у ребенка в зависимости от возраста и наличия признаков полового созревания измеряют определенный антропометрический показатель: в возрасте 4–6 лет с помощью измерительной ленты измеряют (в сантиметрах) окружность грудной клетки на выдохе; в 7–9 лет тем же способом – длину ноги (расстояние от большого вертела до подошвы); в возрасте старше 10 лет без признаков полового созревания – измерения такие же, как в 7–9 лет, а при наличии признаков полового созревания измеряют массу тела (в килограммах) путем взвешивания на медицинских весах. Для интерпретации полученных результатов используется таблица 3.3.

Предложенный способ позволяет, независимо от пола ребенка, поставить точный диагноз зоба и гипоплазии ЩЖ в любой возрастной группе у детей и подростков.

В случаях очевидного увеличения суммарного объема долей ЩЖ данными о толщине перешейка при окончательной интерпретации полученного результата обычно пренебрегают. В случае, если объем ЩЖ близок к верхней границе нормы, при окончательном анализе результатов измерений клиницист косвенно учитывает величину

Таблица 3.3. Нормативы объема ЩЖ у детей в зависимости от соматополового развития

До начала полового созревания						В период полового созревания		
4–6 лет			7–9 лет			13–15 лет		
ОГК, см	НГН, мл	ВГН, мл	Длина ноги, см	НГН, мл	ВГН, мл	Масса тела, кг	НГН, мл	ВГН, мл
46	0,42	2,12	46	0,43	2,93	30	0,42	7,34
47	0,48	2,18	47	0,43	3,01	31	0,43	7,41
48	0,53	2,23	48	0,50	3,08	32	0,43	7,49
49	0,59	2,29	49	0,58	3,16	33	0,50	7,56
50	0,64	2,34	50	0,65	3,23	34	0,58	7,64
51	0,70	2,40	51	0,73	3,31	35	0,65	7,71
52	0,76	2,46	52	0,81	3,39	36	0,73	7,79
53	0,81	2,51	53	0,88	3,46	37	0,80	7,86
54	0,87	2,57	54	0,96	3,54	38	0,88	7,94
55	0,92	2,62	55	1,03	3,61	39	0,95	8,01
56	0,98	2,68	56	1,11	3,69	40	1,03	8,09
57	1,04	2,74	57	1,19	3,77	41	1,10	8,16
58	1,09	2,79	58	1,26	3,84	42	1,18	8,24
59	1,15	2,85	59	1,34	3,92	43	1,25	8,31
60	1,20	2,90	60	1,41	3,99	44	1,33	8,39
61	1,26	2,96	61	1,49	4,07	45	1,40	8,46
62	1,32	3,02	62	1,57	4,15	46	1,48	8,54
63	1,37	3,07	63	1,64	4,22	47	1,55	8,61
64	1,43	3,13	64	1,72	4,30	48	1,63	8,69
65	1,48	3,18	65	1,79	4,37	49	1,70	8,76
66	1,54	3,24	66	1,87	4,45	50	1,78	8,84
67	1,60	3,30	67	1,95	4,53	51	1,85	8,91
68	1,65	3,35	68	2,02	4,60	52	1,93	8,99
69	1,71	3,41	69	2,10	4,68	53	2,00	9,06
70	1,76	3,46	70	2,17	4,75	54	2,08	9,14
71	1,82	3,52	71	2,25	4,83	55	2,15	9,21
72	1,88	3,58	72	2,33	4,91	56	2,23	9,29
73	1,93	3,63	73	2,40	4,98	57	2,30	9,36
74	1,99	3,69	74	2,48	5,06	58	2,38	9,44
75	2,04	3,74	75	2,55	5,13	59	2,45	9,51
76	2,10	3,80	76	2,63	5,21	60	2,53	9,59
77	2,16	3,86	77	2,71	5,29	61	2,60	9,66
78	2,21	3,91	78	2,78	5,36	62	2,68	9,74
79	2,27	3,97	79	2,86	5,44	63	2,75	9,81
80	2,32	4,02	80	2,94	5,51	64	2,83	9,89
81	2,38	4,08	81	3,01	5,59	65	2,90	9,96
82	2,44	4,14	82	3,09	5,67	66	2,97	10,04
83	2,49	4,19	83	3,16	5,74	67	3,05	10,11
84	2,55	4,25	84	3,24	5,82	68	3,12	10,19
85	2,60	4,30	85	3,32	5,89	69	3,20	10,26
86	2,66	4,36	86	3,39	5,97	70	3,27	10,34
87	2,72	4,42	87	3,47	6,05	71	3,35	10,41
88	2,77	4,47	88	3,54	6,12	72	3,42	10,49
89	2,83	4,53	89	3,62	6,20	73	3,50	10,56
90	2,89	4,58	90	3,70	6,27	74	3,57	10,64

Примечания. ОГК – окружность грудной клетки на выдохе, НГН – нижняя граница нормы, ВГН – верхняя граница нормы. Для детей 10–12 лет: в отсутствие признаков полового созревания следует использовать колонки для 7–9 лет (длина ноги); при наличии признаков полового созревания следует использовать колонки для 13–15 лет (масса тела). При ожирении в период полового созревания (13–15 лет) следует использовать не фактическое значение массы тела, а верхнюю границу диапазона нормальной массы, определяемого по таблицам массо-ростовых стандартов.

переднезаднего размера перешейка следующим образом: при нормальной толщине перешейка пограничный объем железы признается нормальным, но если перешеек утолщен (более 3 мм у детей до 10 лет и более 5 мм у подростков старше 10 лет), то дается заключение об увеличенных размерах ЩЖ.

Градация гиперплазии ЩЖ по степеням, основывающаяся на пальпации (рекомендации ВОЗ), достаточно субъективна. В классификации оценки размеров по данным УЗИ заложен произвольный шаг шкалы (от 30 до 150%), что практически не влияет на алгоритм диагностики и лечения больных с патологией ЩЖ. Более важным является подсчет относительной величины прироста фактического объема к верхней границе нормы, выраженный в процентах.

Эхогенность паренхимы ЩЖ у детей, как и у взрослых, сравнивают с таковой околоушной слюнной железы (рис. 3.1, 3.2). Для здоровой (неизмененной) паренхимы железы характерна средняя эхогенность, однородная структура, которая в редких случаях не исключает начальные стадии диффузного эутиреоидного зоба неиммунного генеза.

Цветокодирующие режимы при УЗИ ЩЖ у детей чаще сложно поддаются объективизации вследствие высокой зависимости метода от используемой аппаратуры. Помимо технического решения алгоритмов построения цветовых картограмм, у разных производителей в моделях разного уровня изображение зависит и от настроек самого ультразвукового сканера, датчика, частоты исследования, настроек. Тем не менее применение ЦДК и ЭК у детей (рис. 3.3), как и у взрослых, позволяет предположить изменение функциональной активности ЩЖ в целом и узловой патологии в частности, а также провести дифференциальную диагностику различных заболеваний по особенностям васкуляризации измененной ткани (Лагалла Р. и др., 1994; Пыков М.И. и др., 1997).

Еще более субъективной является попытка количественной оценки допплеров-

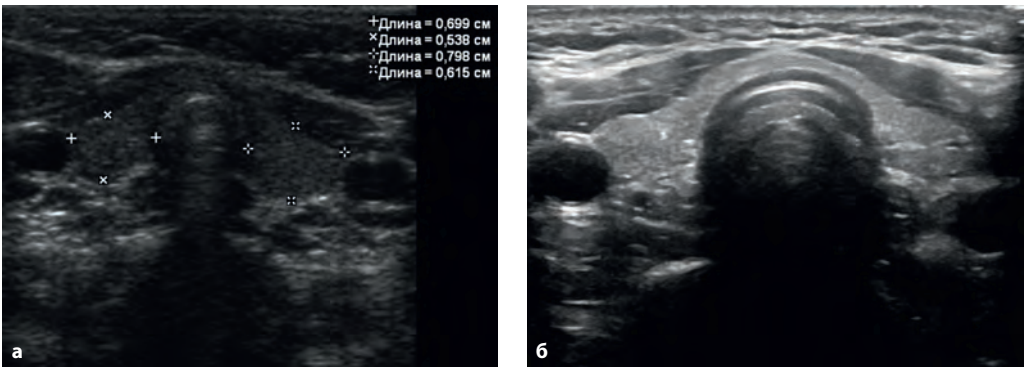

Рис. 3.1. Эхограммы неизмененной ЩЖ. Режим серой шкалы. *а* – возраст ребенка 1 год; *б* – возраст ребенка 5 лет.

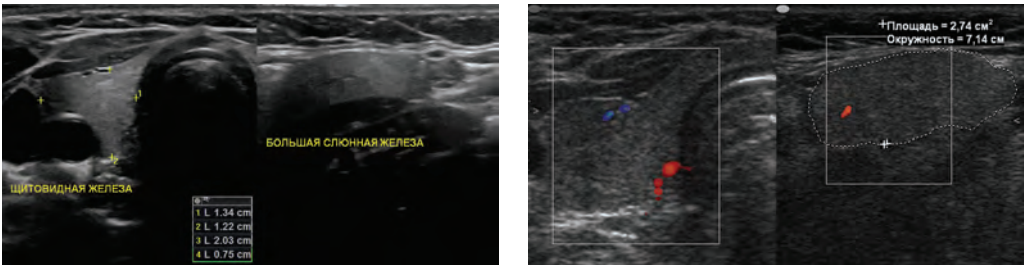

Рис. 3.2. Идентичность эхогенности и однородности структуры паренхимы ЩЖ и больших слюнных желез. Возраст ребенка 14 лет. Эхограммы. Режимы серой шкалы, ЦДК.