

И.И. Каган

---

# КЛИНИЧЕСКАЯ АНАТОМИЯ ЖИВОТА

ИЛЛЮСТРИРОВАННЫЙ  
АВТОРСКИЙ ЦИКЛ  
ЛЕКЦИЙ



Москва  
ИЗДАТЕЛЬСКАЯ ГРУППА  
«ГЭОТАР-Медиа»  
2021

# Содержание

Введение .....	8
<b>Часть 1. КЛИНИЧЕСКАЯ АНАТОМИЯ ЖИВОТА</b>	
<b>1-я лекция. ОСНОВНЫЕ СВЕДЕНИЯ О ПРЕНАТАЛЬНОМ РАЗВИТИИ ПОЛОСТИ ЖИВОТА И ЕЕ ОРГАНОВ</b> .....	13
Предварительные замечания .....	13
1. Развитие брюшины и брюшной полости .....	14
2. Развитие органов верхнего этажа брюшной полости .....	16
3. Развитие органов нижнего этажа брюшной полости .....	20
Итоговые положения лекции .....	22
<b>2-я лекция. ТОПОГРАФИЧЕСКАЯ АНАТОМИЯ ПЕРЕДНЕБОКОВОЙ БРЮШНОЙ СТЕНКИ</b> .....	23
1. Области и топографо-анатомические особенности переднебоковой брюшной стенки .....	24
2. Топографическая анатомия переднебоковой брюшной стенки .....	26
3. Топографическая анатомия паховой области и пахового канала .....	32
4. Хирургическая анатомия брюшных грыж .....	36
5. Топографо-анатомический анализ способов лапаротомии и лапароскопических доступов .....	40
Итоговые положения лекции .....	42
<b>3-я лекция. ТОПОГРАФИЧЕСКАЯ АНАТОМИЯ БРЮШНОЙ ПОЛОСТИ И ЗАБРЮШИННОГО ПРОСТРАНСТВА</b> .....	45
1. Терминология и общее строение живота .....	46
2. Топография верхнего этажа брюшной полости .....	50
3. Топография нижнего этажа брюшной полости .....	52
4. Топография брюшинного этажа малого таза .....	54
5. Топография забрюшинного пространства .....	56
6. Изменения в брюшной полости и забрюшинном пространстве после нефрэктомии .....	60

7. Топографо-анатомические изменения в брюшной полости при беременности . . . . .	62
Итоговые положения лекции . . . . .	64
<b>4-я лекция. АНАТОМИЯ И ТОПОГРАФИЯ МАГИСТРАЛЬНЫХ КРОВЕНОСНЫХ СОСУДОВ И НЕРВНЫХ СТРУКТУР БРЮШНОЙ ПОЛОСТИ И ЗАБРЮШИННОГО ПРОСТРАНСТВА . . . . .</b>	<b>65</b>
Предварительные замечания . . . . .	65
1. Брюшная аорта и ее ветви . . . . .	66
2. Нижняя полая вена и ее притоки . . . . .	70
3. Система воротной вены . . . . .	72
4. Нервы, нервные узлы и нервные сплетения . . . . .	76
Итоговые положения лекции . . . . .	78
<b>5-я лекция. КЛИНИЧЕСКАЯ АНАТОМИЯ ЛИМФАТИЧЕСКОЙ СИСТЕМЫ БРЮШНОЙ ПОЛОСТИ . . . . .</b>	<b>79</b>
1. Части лимфатической системы брюшной полости . . . . .	80
2. Топография лимфатических узлов брюшной полости и забрюшинного пространства . . . . .	82
3. Способы и механизм метастазирования злокачественных опухолей органов брюшной полости . . . . .	86
4. Анатомо-хирургический анализ объема операций в зависимости от локализации опухоли в органе . . . . .	88
Итоговые положения лекции . . . . .	90
<b>Часть 2. КЛИНИЧЕСКАЯ АНАТОМИЯ ОРГАНОВ ПОЛОСТИ ЖИВОТА</b>	
<b>6-я лекция. КЛИНИЧЕСКАЯ АНАТОМИЯ АБДОМИНАЛЬНОГО ОТДЕЛА ПИЩЕВОДА . . . . .</b>	<b>93</b>
1. Анатомическое строение абдоминального отдела пищевода . . . . .	94
2. Топография абдоминального отдела пищевода . . . . .	96
3. Лучевая анатомия абдоминального отдела пищевода . . . . .	98
4. Пищеводно-желудочный переход . . . . .	100
5. Кровоснабжение, лимфоотток и иннервация абдоминального отдела пищевода . . . . .	104
6. Абдоминальный отдел пищевода при патологии . . . . .	106
Итоговые положения лекции . . . . .	108
<b>7-я лекция. КЛИНИЧЕСКАЯ АНАТОМИЯ ЖЕЛУДКА . . . . .</b>	<b>109</b>
1. Анатомическое строение желудка . . . . .	110
2. Топография желудка . . . . .	112
3. Гастродуоденальный переход . . . . .	114

4. Кровоснабжение, лимфоотток, иннервация желудка . . . . .	118
5. Анатомические особенности желудка в детском возрасте . . . . .	126
6. Желудок при патологии . . . . .	128
7. Виды и анатомо-хирургические основы операций на желудке . . . . .	130
Итоговые положения лекции . . . . .	132
<b>8-я лекция. КЛИНИЧЕСКАЯ АНАТОМИЯ ПЕЧЕНИ . . . . .</b>	<b>133</b>
1. Анатомическое строение печени . . . . .	134
2. Топография печени . . . . .	138
3. Кровоснабжение, лимфоотток, иннервация печени . . . . .	142
4. Особенности анатомии и топографии печени в детском возрасте . . . . .	146
5. Лучевая анатомия печени . . . . .	148
6. Печень при патологии . . . . .	150
7. Виды и анатомо-хирургические основы операций на печени . . . . .	152
Итоговые положения лекции . . . . .	154
<b>9-я лекция. КЛИНИЧЕСКАЯ АНАТОМИЯ ВНЕПЕЧЕНОЧНЫХ ЖЕЛЧНЫХ ПУТЕЙ . . . . .</b>	<b>155</b>
1. Анатомическая структура внепеченочных желчных путей. . . . .	156
2. Различия анатомического строения и топографии внепеченочных желчных путей . . . . .	160
3. Анатомия и топография желчного пузыря. . . . .	164
4. Лучевая анатомия желчных путей . . . . .	166
5. Аномалии и пороки развития внепеченочных желчных путей . . . . .	168
6. Виды и анатомо-хирургические основы операций на внепеченочных желчных путях . . . . .	170
Итоговые положения лекции . . . . .	172
<b>10-я лекция. КЛИНИЧЕСКАЯ АНАТОМИЯ ПОДЖЕЛУДОЧНОЙ ЖЕЛЕЗЫ . . . . .</b>	<b>173</b>
1. Анатомическое строение поджелудочной железы . . . . .	174
2. Топография поджелудочной железы . . . . .	178
3. Кровоснабжение, лимфоотток, иннервация поджелудочной железы . . . . .	182
4. Особенности поджелудочной железы в детском возрасте. . . . .	186
5. Лучевая анатомия поджелудочной железы. . . . .	188
6. Поджелудочная железа при патологии . . . . .	190
7. Виды и анатомо-хирургические основы операций на поджелудочной железе . . . . .	192
Итоговые положения лекции . . . . .	194

<b>11-я лекция. КЛИНИЧЕСКАЯ АНАТОМИЯ ТОНКОЙ КИШКИ</b> . . . . .	195
1. Анатомическое строение двенадцатиперстной кишки . . . . .	196
2. Топография двенадцатиперстной кишки . . . . .	198
3. Кровоснабжение, лимфоотток, иннервация двенадцатиперстной кишки . . . . .	200
4. Анатомическое строение тощей и подвздошной кишки . . . . .	202
5. Топография тонкой и подвздошной кишки . . . . .	204
6. Кровоснабжение, лимфоотток, иннервация тощей и подвздошной кишки . . . . .	206
7. Особенности тонкой кишки в детском возрасте . . . . .	210
8. Лучевая анатомия тонкой кишки . . . . .	212
9. Эндоскопическая анатомия тонкой кишки . . . . .	214
10. Тонкая кишка при патологии . . . . .	216
11. Виды и анатомо-хирургические основы операций на тонкой кишке . . . . .	218
Итоговые положения лекции . . . . .	220
<b>12-я лекция. КЛИНИЧЕСКАЯ АНАТОМИЯ СЛЕПОЙ КИШКИ</b> . . . . .	221
1. Анатомическое строение и топография илеоцекального отдела . . . . .	222
2. Анатомия слепой кишки и червеобразного отростка . . . . .	226
3. Топография слепой кишки . . . . .	228
4. Кровоснабжение, лимфоотток, иннервация илеоцекального отдела . . . . .	230
5. Особенности слепой кишки в детском возрасте . . . . .	232
6. Рентгеновская анатомия слепой кишки . . . . .	234
7. Эндоскопическая анатомия слепой кишки . . . . .	236
Итоговые положения лекции . . . . .	238
<b>13-я лекция. КЛИНИЧЕСКАЯ АНАТОМИЯ ОБОДОЧНОЙ КИШКИ</b> . . . . .	239
1. Анатомическое строение ободочной кишки . . . . .	240
2. Топография ободочной кишки . . . . .	242
3. Кровоснабжение, лимфоотток, иннервация ободочной кишки . . . . .	246
4. Особенности ободочной кишки в детском возрасте . . . . .	248
5. Рентгеновская анатомия ободочной кишки . . . . .	250
6. Ободочная кишка при патологии . . . . .	254
7. Виды и анатомо-хирургические основы операций на ободочной кишке . . . . .	258
Итоговые положения лекции . . . . .	260
<b>14-я лекция. КЛИНИЧЕСКАЯ АНАТОМИЯ ПОЧЕК</b> . . . . .	261
1. Анатомическая характеристика почек . . . . .	262
2. Топография почек . . . . .	264

3. Кровоснабжение, лимфоотток, иннервация почек . . . . .	266
4. Особенности почек в детском возрасте . . . . .	268
5. Лучевая анатомия почек . . . . .	270
6. Почки при патологии . . . . .	272
7. Виды и анатомо-хирургические основы операций на почках . . . . .	274
Итоговые положения лекции . . . . .	276
<b>15-я лекция. КЛИНИЧЕСКАЯ АНАТОМИЯ ПРЯМОЙ КИШКИ. . . . .</b>	<b>277</b>
1. Анатомическое строение прямой кишки . . . . .	278
2. Топография прямой кишки . . . . .	282
3. Кровоснабжение, лимфоотток, иннервация прямой кишки . . . . .	284
4. Прямая кишка при патологии . . . . .	288
5. Виды и анатомо-хирургические основы операций на прямой кишке . . . . .	290
Итоговые положения лекции . . . . .	292
Общие итоги лекционного цикла . . . . .	293
Литература . . . . .	295
Предметный указатель . . . . .	296

## 4-я лекция

# АНАТОМИЯ И ТОПОГРАФИЯ МАГИСТРАЛЬНЫХ КРОВЕНОСНЫХ СОСУДОВ И НЕРВНЫХ СТРУКТУР БРЮШНОЙ ПОЛОСТИ И ЗАБРЮШИННОГО ПРОСТРАНСТВА

### ВОПРОСЫ ЛЕКЦИИ

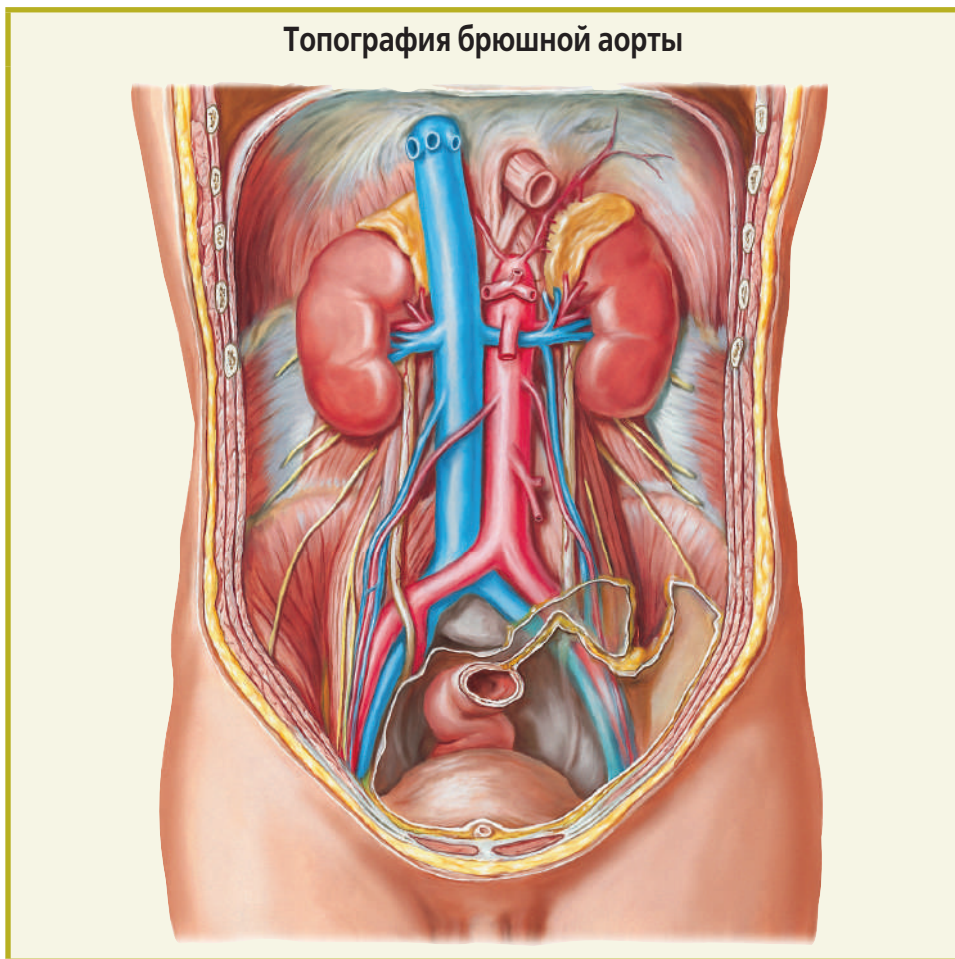
<b>1-й вопрос лекции.</b> Брюшная аорта и ее ветви	66
<b>2-й вопрос лекции.</b> Нижняя полая вена и ее притоки	70
<b>3-й вопрос лекции.</b> Система воротной вены	72
<b>4-й вопрос лекции.</b> Нервы и нервные сплетения	76
<b>Итоговые положения лекции</b>	78

### ПРЕДВАРИТЕЛЬНЫЕ ЗАМЕЧАНИЯ

**В** этой лекции представлены базовые сведения и иллюстрации, необходимые для последующих лекций, в которых будут рассмотрены конкретные вопросы артериального кровоснабжения, путей венозного оттока, иннервации для разных органов. Здесь рассмотрены наиболее крупные кровеносные сосуды, общие для всех органов источники кровоснабжения или пути венозного оттока, нервы и нервные сплетения, общие источники иннервации всех органов брюшной полости и забрюшинного пространства. Такой подход необходим и для того, чтобы избежать ненужных повторов и детализации при изложении клинической анатомии конкретных органов.

1-й вопрос лекции. **БРЮШНАЯ АОРТА И ЕЕ ВЕТВИ**

Топография брюшной аорты





**Б**рюшная аорта выходит на заднюю стенку полости живота через аортальное отверстие диафрагмы, расположенное в ее срединном отделе. Скелетотопически начало брюшной аорты находится на уровне Th<sub>12</sub>, а окончание — на уровне L<sub>4</sub>, где брюшная аорта разделяется на две конечные ветви, левую и правую общие подвздошные артерии.

**Синтопия.** Брюшная аорта находится впереди позвоночника, несколько левее срединной линии. Справа от аорты проходит нижняя полая вена, слева, вдоль левого края аорты, располагается поясничный отдел симпатического ствола.

В верхней части срединного отдела забрюшинного пространства, кпереди от аорты, лежат поджелудочная железа, восходящая часть двенадцатиперстной кишки и корень брыжейки тощей кишки. В нижней половине забрюшинного пространства спереди аорту покрывает париетальная брюшина. Аорта имеет тонкое фасциальное сосудистое влагалище, образованное соединяющимися левыми и правыми листками впередипочечных и позадипочечных фасций.

Как уже указано в предыдущей лекции, на нашей кафедре д-р мед. наук С.Н. Лященко изучил компьютерно-томографическую анатомию забрюшинного пространства, его органов и кровеносных сосудов. На аксиальных компьютерных томограммах брюшная аорта определяется как гомогенная тень округлой или в редких случаях овальной формы.

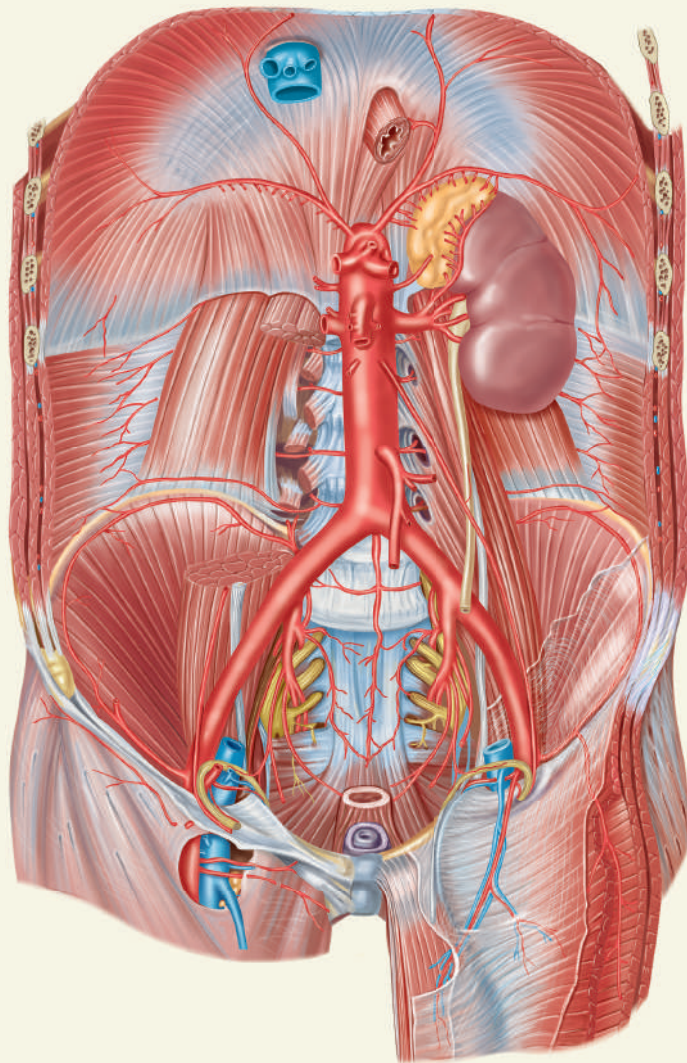
Практический интерес, например для восстановительной хирургии аорты, могут представлять полученные прижизненные морфометрические данные, особенно данные о диаметрах аорты на разных уровнях, возрастных и гендерных различиях. Такие данные представлены в табл. 1.

**Таблица 1.** Средние значения диаметра брюшного отдела аорты на уровне Th12–L4 ( $X \pm S_x$ , мм)

Возраст, год	Пол	Th12	L1	L2	L3	L4
21–35	Муж.	19,2±2,1	17,8±1,8	16,7±2,4	16,7±1,4	15,8±1,9
20–35	Жен.	18,8±2,9	18,4±2,1	16,3±3,2	14,8±1,6	14,6±1,8
36–60	Муж.	23,2±4,1	22,3±3,3	19,9±3,7	18,5±2,9	18,2±2,5
36–55	Жен.	22,3±3,1	21,4±2,7	18,3±3,2	17,1±2,5	16,8±2,2
61–74	Муж.	24,8±1,1	23,7±0,8	20,3±1,2	19,0±0,6	19,0±1,4
56–74	Жен.	24,2±1,6	22,3±1,4	20,0±1,4	19,5±1,1	18,6±1,3

Увеличение средних значений диаметров брюшной аорты в связи с возрастом происходит на всех уровнях аорты. Гендерные различия выражены очень слабо или вообще отсутствуют. Уменьшение средних значений диаметра аорты по ее длине происходит ступенчато, что связано с отхождением наиболее крупных ветвей брюшной аорты: чревного ствола, верхней брыжечной артерии и особенно почечных артерий.

## Главные ветви брюшной аорты



**У** брюшной аорты различают париетальные и висцеральные ветви. К париетальным относятся парные нижняя диафрагмальная и четыре пары поясничных артерий, к висцеральным ветвям принадлежат: непарные — чревный ствол, верхняя и нижняя брыжеечная артерия, срединная крестцовая артерия, парные — средняя надпочечниковая, почечная, яичниковая (у женщин), яичковая (у мужчин) артерии.

Указанные артерии отходят от аорты последовательно на уровнях определенных позвонков:

- Th<sub>12</sub> — чревный ствол, левая и правая нижние диафрагмальные артерии;
- L<sub>1</sub> — верхняя брыжеечная, левая и правая средние надпочечниковые артерии;
- L<sub>2</sub> — левые и правые почечные и яичниковые/яичковые артерии;
- L<sub>3</sub> — нижняя брыжеечная артерия;
- L<sub>4</sub> — левая и правая общие подвздошные, срединная крестцовая артерии.

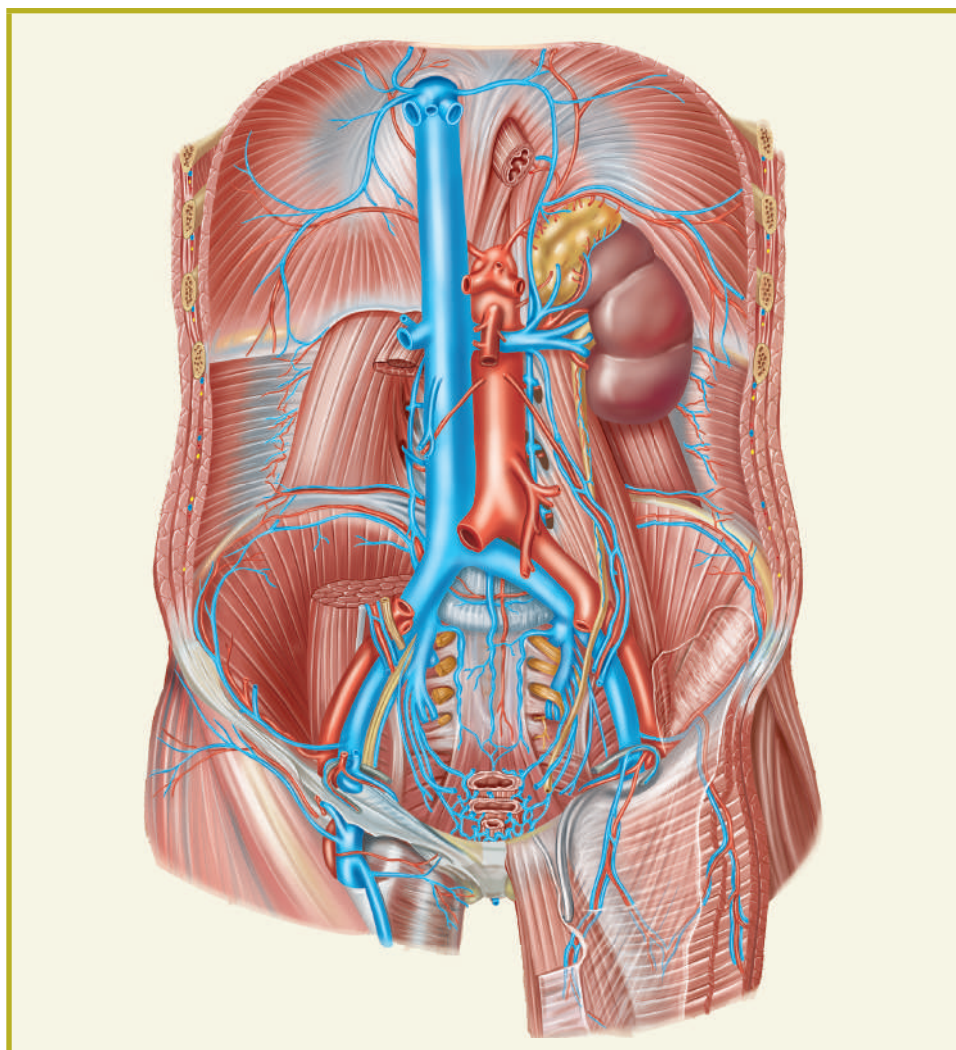
Как источники артериального кровоснабжения органов брюшной полости и забрюшинного пространства наиболее важны: чревный ствол, разделяющийся на левую желудочную, общую печеночную и селезеночную артерии, верхняя брыжеечная, нижняя брыжеечная и парная почечная артерии. В табл. 2 представлены прижизненные средние значения диаметров этих артерий.

**Таблица 2.** Диаметр основных артериальных стволов, отходящих от брюшной аорты в зависимости от пола и возраста ( $X \pm S_x$ , мм)

Возраст	Пол	Чревный ствол	Брыжеечная артерия		Почечная артерия	
			верхняя	нижняя	правая	левая
21–35	Муж.	8,6±1,5	7,8±0,5	3,8±0,5	5,4±1,2	5,9±0,9
20–35	Жен.	8,3±1,5	7,6±0,5	3,7±1,2	5,1±1,2	5,5±0,8
36–60	Муж.	9,2±1,2	9,0±0,9	4,2±0,6	5,9±0,9	6,2±1,4
36–55	Жен.	8,4±1,0	8,3±1,2	4,1±1,1	5,3±1,2	5,9±1,2
61–74	Муж.	8,7±1,5	8,3±1,0	5,0±0,7	5,8±1,6	6,1±1,2
56–74	Жен.	8,5±1,2	8,1±1,4	4,7±0,8	5,2±0,5	5,6±0,6

Наибольший диаметр имеют чревный ствол и верхняя брыжеечная артерия, на 2–3 мм меньше диаметр у почечных артерий, и еще на 1–2 мм меньше средний диаметр у нижней брыжеечной артерии. Что касается возрастных различий, то средний диаметр чревного ствола, верхней и нижней брыжеечных артерий в зрелом возрасте больше, чем в юношеском, разница находится в пределах до 1 мм, а у почечных артерий этот показатель отличается стабильностью. Гендерные различия крайне незначительны или вообще отсутствуют.

2-й вопрос лекции. **НИЖНЯЯ ПОЛАЯ ВЕНА  
И ЕЕ ПРИТОКИ**



**Н**ижняя полая вена образуется слиянием левой и правой общих подвздошных вен на уровне межпозвоночного хряща между  $L_4$  и  $L_5$ , переходит в грудную полость через отверстие нижней полой вены в задней части сухожильного центра диафрагмы и сразу впадает в правое предсердие.

На аксиальных компьютерных томограммах поперечник нижней полой вены имеет, как правило, овальную форму, редко — округлую или неправильную. В зрелом возрасте средние значения переднезаднего диаметра на разных уровнях у мужчин составляют от  $13,2 \pm 1,7$  до  $15,8 \pm 2,8$  мм, у женщин — от  $10,4 \pm 2,1$  до  $14,5 \pm 2,3$  мм. Средние значения поперечного диаметра на разных уровнях составляют у мужчин от  $21,8 \pm 2,8$  до  $31,0 \pm 4,1$  мм, у женщин — от  $21,6 \pm 2,7$  до  $26,5 \pm 3,3$  мм. Параметры поперечного сечения нижней полой вены у мужчин на всех уровнях превышают параметры поперечного сечения вены у женщин. Поперечный диаметр вены превышает переднезадний диаметр в 1,5–2,0 раза.

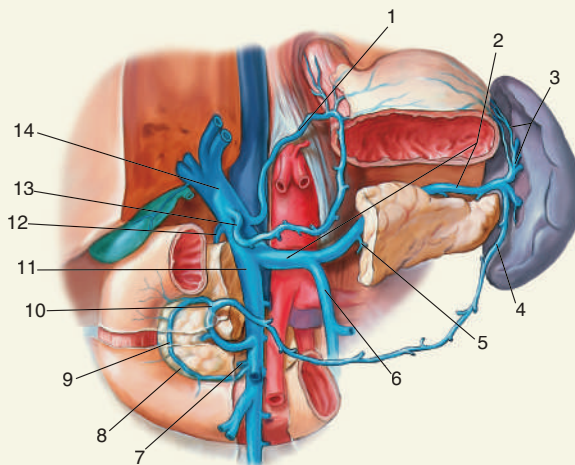
**Синтопия.** Нижняя полая вена на всем протяжении лежит правее срединной линии тела. В нижней половине срединного отдела забрюшинного пространства нижняя полая вена тесно прилегает к позвоночнику, а слева — к брюшной аорте, будучи отделена от них лишь тонкой прослойкой рыхлой соединительной ткани. В верхней половине вена отходит от брюшной аорты вперед и вправо. Впереди вены находится нисходящий отдел двенадцатиперстной кишки и в ряде случаев — головка поджелудочной железы. Вена постепенно подходит к заднему краю печени, сливаясь с ее тенью. При этом взаимоотношения нижней полой вены с паренхимой печени индивидуально варьируют от свободного расположения вены у заднего края печени до ее полного внутривенного расположения. Промежуточные варианты — частичное погружение в паренхиму печени на  $1/2$ – $2/3$  диаметра вены.

Нижняя полая вена служит главным венозным коллектором, собирающим венозную кровь из нижних конечностей, таза, задней стенки туловища, парных органов забрюшинного пространства (почек, надпочечников) и печени. Прямого отношения к венозному оттоку от органов брюшной полости (кроме печени) нижняя полая вена не имеет.

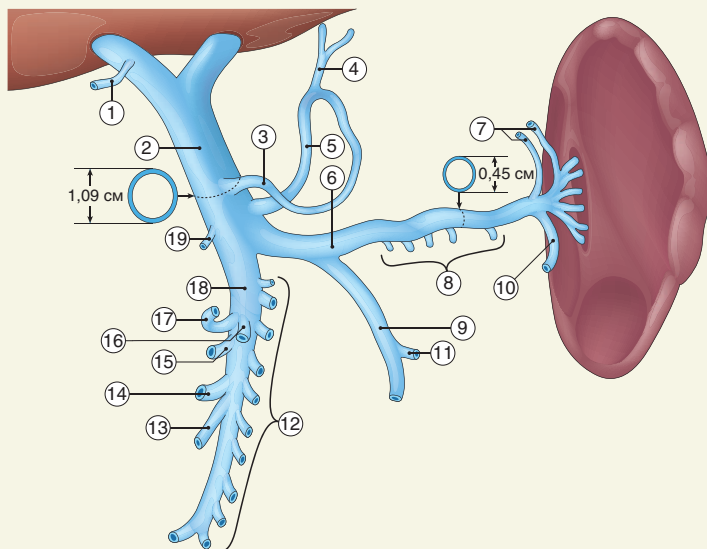
Притоки нижней полой вены: левая и правая общие подвздошные вены, формирующие нижнюю полую вену; левая и правая почечные вены; правая яичковая и правая надпочечниковая вены, левые впадают в левую почечную вену, поясничные и нижние диафрагмальные вены, 2–5, чаще 3–4 печеночные вены.

## 3-й вопрос лекции. СИСТЕМА ВОРОТНОЙ ВЕНЫ

### Топография воротной вены и ее главных притоков



### Типичная организация притоков воротной вены



1 – V. cystica; 2 – V. portae; 3 – V. gastrica dextra; 4 – V. oesophagealis breves; 5 – V. gastrica sinistra; 6 – V. splenica; 7 – Vv. gastricae breves; 8 – Vv. pancreaticae; 9 – V. mesenterica inferior; 10 – V. gastroepiploica sinistra; 11 – V. colica sinistra; 12 – Vv. jejunales et ileales; 13 – V. ileocolica; 14 – V. colica dextra; 15 – Vv. pancreatico duodenales inferiores; 16 – V. colica media; 17 – V. gastroepiploica dextra; 18 – V. mesenterica superior; 19 – V. pancreaticoduodenalis

**С**истема воротной вены — совокупность вен брюшной полости, собирающих венозную кровь из непарных органов брюшной полости и впадающих в воротную вену, которая приносит эту кровь во внутри-органное кровеносное русло печени. Наглядное представление о воротной вене, ее формировании и притоках дают рисунки на левой странице.

Воротная вена (14) располагается в так называемой гепатодуоденальной зоне верхнего этажа брюшной полости. Она начинается позади головки поджелудочной железы в результате слияния трех ее наиболее крупных притоков: селезеночной, верхней и нижней брыжеечных вен.

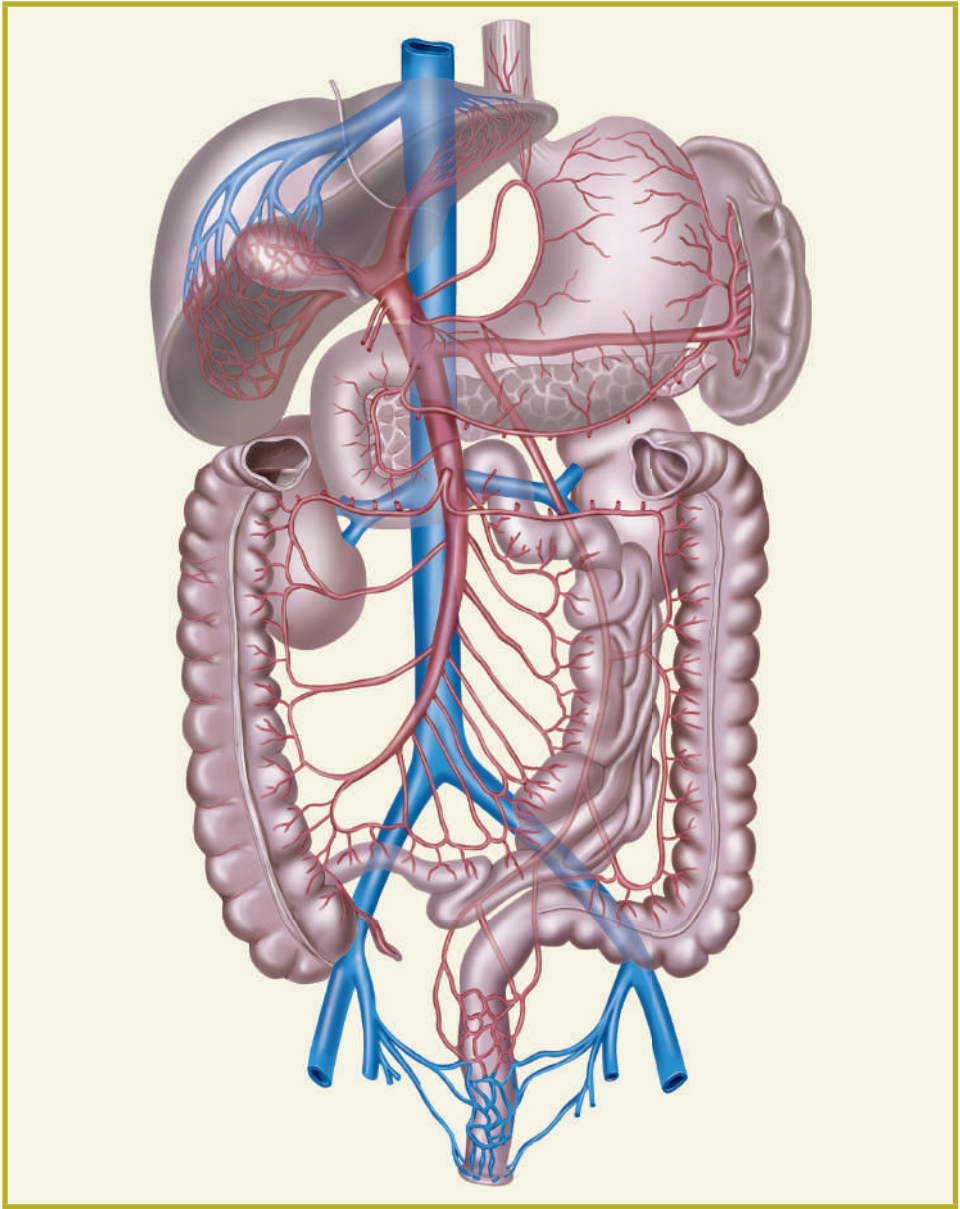
Воротная вена сначала проходит вверх и вправо позади головки поджелудочной железы, оставляя на ее поверхности вдавление, а затем переходит в печеночно-двенадцатиперстную связку, где располагается сзади и между общим печеночным и общим желчным протоком справа и собственной печеночной артерией слева. В воротах печени воротная вена делится на правую и левую ветви, которые в паренхиме печени разделяются вплоть до капиллярной сети.

Селезеночная вена (2) формируется в воротах селезенки, затем проходит по верхнезадней поверхности поджелудочной железы, принимая на своем пути панкреатические вены, короткие желудочные вены, левую желудочно-сальниковую вену. Вена собирает венозную кровь из селезенки, поджелудочной железы, желудка.

Верхняя брыжеечная вена (11) проходит в корне брыжейки тонкой кишки справа от верхней брыжеечной артерии, где она принимает следующие притоки: подвздошно-ободочную вену с веной червеобразного отростка, правую и среднюю ободочные вены, вены подвздошной кишки, вены тощей кишки, панкреатодуоденальные и панкреатические вены, правую желудочно-сальниковую вену. Вена собирает венозную кровь от слепой кишки, червеобразного отростка, илеоцекального клапана, восходящей и поперечной ободочных кишок, тощей и подвздошной кишок, участвует в венозном оттоке от двенадцатиперстной кишки, желудка, поджелудочной железы.

Нижняя брыжеечная вена (6) располагается позади париетальной брюшины, в забрюшинном пространстве. Поднимаясь вверх, она или впадает в селезеночную вену позади и примерно посередине поджелудочной железы, или впадает в место соединения селезеночной и верхней брыжеечной вен, участвуя таким образом в формировании воротной вены. Притоки нижней брыжеечной вены: верхняя прямокишечная вена, вены сигмовидной кишки, левая ободочная вена. Нижняя брыжеечная вена осуществляет отток венозной крови от сигмовидной и нисходящей ободочной кишок, участвует в венозном оттоке от прямой кишки.

Кроме указанных выше главных притоков, или корней воротной вены, у воротной вены есть боковые притоки: желчно-пузырная вена, околопочечные вены, верхняя задняя панкреатодуоденальная вена, левая и правая желудочковые вены, предпривратниковая вена.





**В**ажная особенность вен воротной системы, представляющая значительный клинический интерес, — наличие ряда межвенных анастомозов между притоками воротной вены, с одной стороны, и притоками верхней и нижней полых вен — с другой, так называемых портокавальных анастомозов. Клинически наиболее значимы из них следующие.

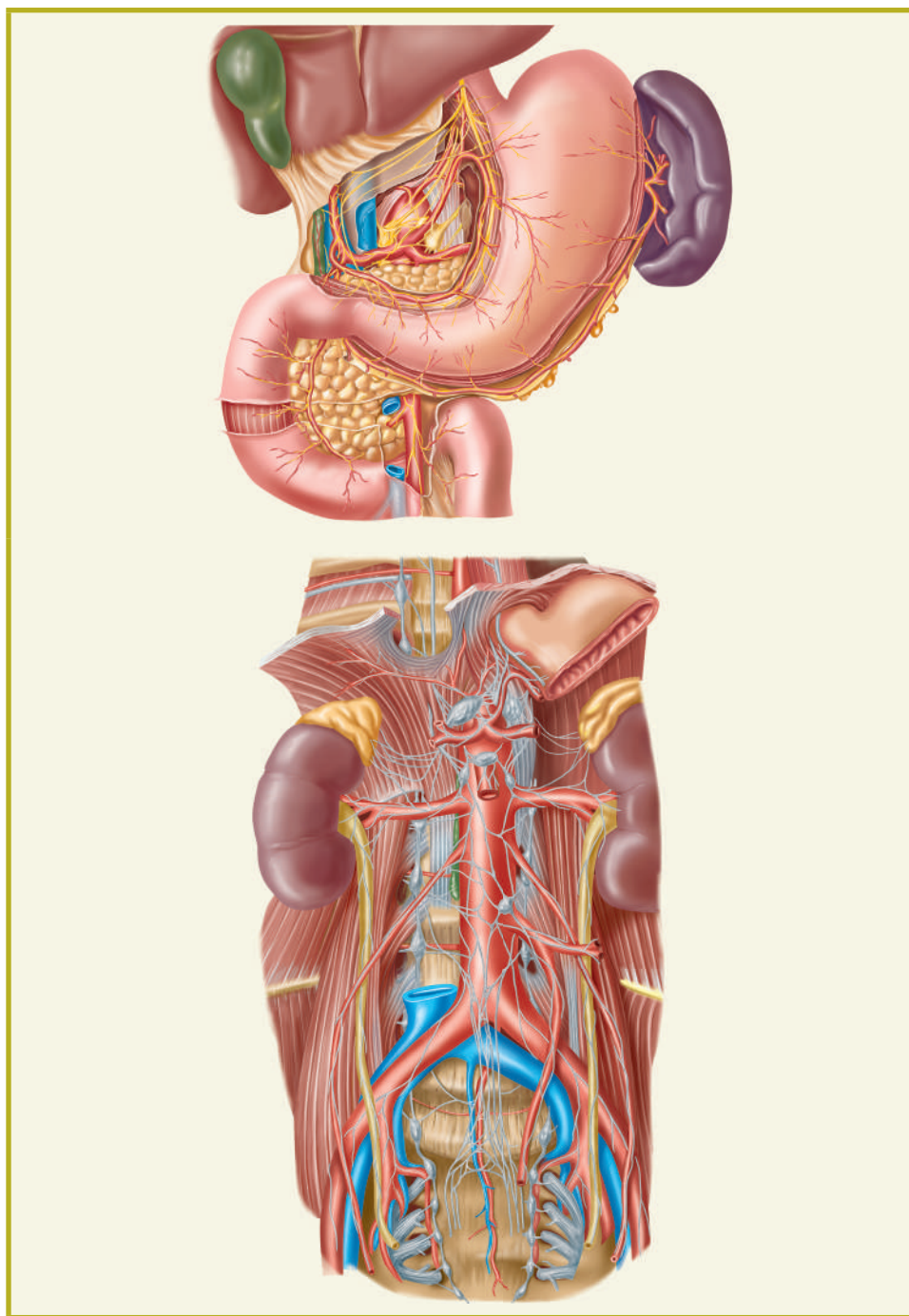
- Портокавальный анастомоз в пупочной области между поверхностными венами передней брюшной стенки и околопупочными венами, проходящими в составе круглой связки печени и впадающими в воротную вену. Поверхностные вены пупочной области отводят венозную кровь как вверх, в подмышечную, подключичную вену и далее по плечеголовным венам в верхнюю полую вену, так и вниз, по поверхностной подвздошной и другим поверхностным венам в бедренную, наружную, общую подвздошную вену и в нижнюю полую вену.
- Портокавальный анастомоз в области пищеводно-желудочного перехода между венами малой кривизны и кардии желудка и венами пищевода. В этой зоне образуется выраженное подслизистое венозное сплетение с двоякими возможностями венозного кровотока по венам пищевода в систему верхней полой вены и по желудочным венам в систему воротной вены.
- Портокавальный анастомоз в забрюшинном пространстве между притоками правой ободочной вены и околопочечными венами — притоками правой почечной вены.
- Портокавальный анастомоз в полости малого таза, в стенке и вокруг прямой кишки, где формируется венозное сплетение, из которого верхней прямокишечной веной отводится кровь в нижнюю брыжеечную вену и далее в воротную вену, и средней и нижней прямокишечными венами, отводящими кровь посредством внутренней половой, внутренней подвздошной, общей подвздошной венами в нижнюю полую вену (рисунок на левой странице).

Такие анастомозы могут быть местами существенных сосудистых нарушений при вне- и внутрипеченочных блокадах кровотока по воротной вене и развитию синдрома портальной гипертензии. К ним относятся варикозные расширения венозных сплетений пищевода и желудка, венозные пищеводные и желудочные кровотоки, расширение вен передней брюшной стенки при атрофических циррозах печени как диагностический симптом и т.д.

При ректальном наркозе введенный в прямую кишку анестетик может частично попасть по портокавальному анастомозу в печень и там разрушиться, что ослабит действие наркоза или при пораженной печени может вызвать усугубление ее поражения.

Это лишь некоторые примеры клинического значения портокавальных анастомозов.

4-й вопрос лекции. **НЕРВЫ, НЕРВНЫЕ УЗЛЫ  
И НЕРВНЫЕ СПЛЕТЕНИЯ**



**В** этом вопросе лекции описаны источники и части автономной (вегетативной) нервной системы, располагающиеся в брюшной полости и забрюшинном пространстве и служащие источниками иннервации расположенных в брюшной полости органов.

Главный источник парасимпатической иннервации органов брюшной полости и забрюшинного пространства — левый и правый блуждающие нервы (X пара черепных нервов), содержащие аксоны клеток парасимпатических центров в ромбовидной ямке головного мозга. Блуждающие нервы вместе с пищеводом проходят через пищеводное отверстие диафрагмы в брюшную полость. Левый блуждающий нерв переходит в виде переднего желудочного ствола на переднюю стенку желудка, а правый — в виде заднего желудочного ствола на заднюю стенку желудка. От переднего желудочного ствола отходят передние желудочные ветви и передний нерв малой кривизны, печеночные ветви и привратниковая ветвь. От заднего желудочного ствола отходят задние желудочные ветви и задний нерв малой кривизны, чревные ветви, почечные ветви.

Блуждающие нервы обеспечивают парасимпатическую иннервацию желудочно-кишечного тракта до селезеночного изгиба ободочной кишки, печени, поджелудочной железы, селезенки, почек. Парасимпатическую иннервацию толстой кишки после этого изгиба обеспечивает парный тазовый нерв из крестцового сплетения, содержащий аксоны клеток парасимпатического центра, расположенного в крестцовых сегментах спинного мозга.

Симпатическую иннервацию органов брюшной полости и забрюшинного пространства обеспечивают: грудные и поясничные узлы левого и правого симпатических стволов, превертебральные узлы и сплетения. Главное среди них чревное сплетение. К чревному сплетению подходят парные большой и малый внутренностные нервы из грудных узлов симпатических стволов, ветви от поясничных узлов симпатических стволов. В составе сплетения три собственных узла: два чревных и один верхний брыжеечный.

Чревное сплетение располагается на передней поверхности брюшной аорты, на уровне  $T_{12}-L_1$ , вокруг начала чревного ствола и верхней брыжеечной артерии. Чревное сплетение продолжается по основным ветвям брюшной аорты в виде печеночного, селезеночного, желудочных, панкреатического, надпочечникового сплетений.

Впереди брюшной аорты располагаются верхнее и нижнее брыжеечные сплетения, в клетчатке забрюшинного пространства — почечное, мочеточниковое сплетения. По ходу нервных сплетений располагаются нервные узлы и отдельные нервные клетки. Внеорганные нервные сплетения переходят во внутриорганные. В стенке тонкой и толстой кишок это подсерозное, мышечно-кишечное (Мейснера) и подслизистое (Ауэрбаха) сплетения. Такова общая схема источников автономной иннервации органов брюшной полости и забрюшинного пространства.

## **ИТОГОВЫЕ ПОЛОЖЕНИЯ ЛЕКЦИИ**

- Брюшная аорта располагается в забрюшинном пространстве, а ее висцеральные главные ветви — в брюшной полости, тогда как нижняя полая вена с ее притоками целиком находится в забрюшинном пространстве.
- Воротная вена со своими притоками обеспечивает отток венозной крови от непарных органов брюшной полости в кровеносное русло печени, через него и печеночные вены — в нижнюю полую вену.
- Портокавальные анастомозы имеют большое значение при нарушениях венозного кровотока, особенно при портальной гипертензии, а также в ряде других клинических ситуаций.
- Главными источниками парасимпатической иннервации органов брюшной полости и забрюшинного пространства служат блуждающие нервы, симпатической иннервации — узлы симпатических стволов и чревное сплетение.