

Анализ рентгенограмм органов грудной клетки и брюшной полости

ПЛАН

Органы грудной клетки: ЗП проекция, 96

Пример анализа рентгенограмм ОГК в ЗП проекции, 96

Органы грудной клетки: левая боковая проекция, 97

Пример анализа рентгенограмм ОГК в боковой проекции, 103

Органы грудной клетки: ПЗ проекция лежа на спине, 104

Пример анализа рентгенограмм ОГК в ПЗ проекции, 109

Органы грудной клетки: ПЗ или ЗП проекция лежа на правом или левом боку, 110

Пример анализа рентгенограмм ОГК в ПЗ или ЗП проекции лежа на боку, 114

Органы грудной клетки: аксиальная ПЗ проекция (лордотическая), 115

Пример анализа рентгенограмм ОГК в лордотической проекции, 118

Органы грудной клетки: правая передняя и левая передняя косые ЗП проекции, 118

Пример анализа рентгенограмм ОГК в косой ЗП проекции, 121

Органы грудной клетки новорожденных и грудных детей: ПЗ проекция, 121

Пример анализа рентгенограмм ОГК новорожденных и грудных детей, 125

Органы грудной клетки детей старшего возраста: ЗП и ПЗ проекции, 126

Пример анализа рентгенограмм ОГК детей старшего возраста в ЗП и ПЗ проекциях, 127

Органы грудной клетки новорожденных и грудных детей: латерография в левой боковой проекции, 128

Органы грудной клетки детей старшего возраста: левая боковая проекция, 131

Пример анализа рентгенограмм ОГК детей старшего возраста в боковой проекции, 131

Органы грудной клетки новорожденных и грудных детей: ПЗ проекция лежа на правом или левом боку, 133

Пример анализа рентгенограмм ОГК новорожденных и грудных детей в ПЗ проекции лежа на боку, 136

Органы грудной клетки детей старшего возраста: ПЗ и ЗП проекции лежа на правом или левом боку, 137

Пример анализа рентгенограмм ОГК детей старшего возраста в ПЗ/ЗП проекции лежа на боку, 138

Органы брюшной полости: ПЗ проекция лежа на спине и в вертикальном положении, 142

Пример анализа рентгенограмм ОБП в ПЗ проекции, 149

Органы брюшной полости: ПЗ проекция лежа на левом боку, 149

Пример анализа рентгенограмм ОБП в ПЗ проекции лежа на левом боку, 151

Органы брюшной полости новорожденных и грудных детей: ПЗ проекция лежа на спине, 151

Пример анализа рентгенограмм ОБП новорожденных и грудных детей в ПЗ проекции, 152

Органы брюшной полости детей старшего возраста: ПЗ проекция лежа на спине и в вертикальном положении, 153

Пример анализа рентгенограмм ОБП детей старшего возраста в ПЗ проекции, 154

Органы брюшной полости новорожденных и грудных детей: ПЗ проекция лежа на левом боку, 156

Пример анализа рентгенограмм ОБП новорожденных и грудных детей в ПЗ проекции лежа на левом боку, 157

Органы брюшной полости детей старшего возраста: ПЗ проекция лежа на левом боку, 158

Пример анализа рентгенограмм ОБП детей старшего возраста в ПЗ проекции лежа на левом боку, 159

ЦЕЛИ

После прочтения этой главы вы будете знать:

- Как идентифицировать изучаемые анатомические структуры на рентгенограммах органов грудной клетки и брюшной полости
- Как правильно расположить пациента, приемник изображения (ПИ) и центральный луч (ЦЛ) при исследовании органов грудной клетки и брюшной полости

- Какие технические параметры задать для рентгенографии органов грудной клетки и брюшной полости
- Какие существуют рекомендации по анализу рентгенограмм органов грудной клетки и брюшной полости
- Как и в каких пределах изменить положение пациента или ЦЛ, если при рентгенографии органов грудной клетки и брюшной полости укладка не соответствует оптимальной
- Как оптимально расположить пациента и ЦЛ, чтобы выявить уровни газа и жидкости в плевральной полости, и как на их обнаружение в ПЗ/ЗП проекции повлияет положение пациента лежа на спине или полусидя
- Для чего предназначены и где должны находиться катетеры и имплантируемые устройства, выявляемые при исследовании органов грудной клетки и брюшной полости
- Почему стандартное расстояние «источник–приемник изображения» (РИПИ) для исследования органов грудной клетки составляет 183 см
- Как расширяется грудная клетка на вдохе, и какие патологические состояния могут этому помешать
- Что такое сколиоз, и как он выглядит на рентгенограмме органов грудной клетки
- Как отличить правый купол диафрагмы от левого на рентгенограмме органов грудной клетки
- Где находится печень, и как ее расположение влияет на высоту правого купола диафрагмы
- Как при рентгенографии органов грудной клетки в боковой проекции лежа на боку расположить пациента так, чтобы выявить пневмоторакс и плевральный выпот
- На какой угол следует повернуть пациента, чтобы при рентгенографии органов грудной клетки в правой передней косой (ППК) и левой передней косой (ЛПК) проекциях на тень сердца не накладывалась тень позвоночного столба
- Как изменяется внешний вид легких детей по мере их роста, и как корректировать положение ЦЛ с учетом этих изменений
- Где находятся поясничные мышцы и почки
- Для чего и как изменить технические параметры рентгенографии органов грудной клетки и брюшной полости при наличии кумулятивного или деструктивного процесса
- Почему, прежде чем выполнить рентгенографию органов брюшной полости, пациент должен провести лежа на спине или на боку как минимум 10–20 минут
- Почему при исследовании органов брюшной полости в ПЗ проекции положение ЦЛ у мужчин и женщин отличается
- Почему при рентгенографии органов брюшной полости в вертикальном положении или лежа на боку в экспозиционное поле должна входить диафрагма.

ОСНОВНЫЕ ТЕРМИНЫ

Автоматический имплантируемый кардиовертер-дефибриллятор (ИКД)	Катетер пупочной вены (КПВ)	Сколиоз
Аугментационная маммопластика	Кифоз	Сосковая линия
Интраперитонеальный газ	Кортикальный слой	Телосложение
Кардиостимулятор	Легочный рисунок	Центральный венозный катетер (ЦВК)
Катетер легочной артерии	Плевральная дренажная трубка	Эндотрахеальная трубка (ЭТТ)
Катетер пупочной артерии (КПА)	Плевральный выпот	
	Пневмонэктомия	
	Пневмоторакс	

РЕКОМЕНДАЦИИ ПО АНАЛИЗУ РЕНТГЕНОГРАММ

ОРГАНЫ ГРУДНОЙ КЛЕТКИ

Технические параметры исследования. См. таблицу 3.1 и блок 3.1.

Расстояние «источник–приемник изображения». Поскольку при исследовании органов грудной клетки сердце располагается на большом расстоянии от ПИ (РО-ПИ), то, чтобы уменьшить выраженность проекционного увеличения сердца и улучшить детализацию легких, расстояние «источник–приемник изображения» (РИПИ) должно составлять 183 см.

Легочный рисунок. Легочный рисунок образован сосудами, распределенными по всему легкому. Его изменение может указывать на развитие патологического состояния. Для визуализации легочного рисунка при рентгенографии органов грудной клетки необходимо, чтобы легкие были полностью расправлены. Если пациент способен выпол-

нить указания, то для максимального расширения легких, следует попросить пациента сделать два глубоких вдоха, и на высоте второго вдоха выполнить экспозицию. Если пациент находится в бессознательном состоянии, для экспозиции во время глубокого вдоха необходимо следить за дыхательными движениями грудной клетки.

Искусственная вентиляция легких. При искусственной вентиляции легких момент их максимального расширения определяется по манометру вентилятора. Экспозицию следует выполнить, когда цифровая шкала или стрелка манометра достигнет максимального значения. При высокочастотной вентиляции легких экспозицию можно выполнить в любое время, поскольку такой тип вентиляции позволяет поддерживать давление воздуха на одном уровне без больших колебаний объема легких.

Патологические состояния, влияющие на визуализацию легочного рисунка

Пневмоторакс и пневмонэктомия. Пневмоторакс (рис. 3.1) или пневмонэктомия (рис. 3.2) характеризуются отсутствием легочного рисунка, в то время как его обогаще-

ТАБЛИЦА 3.1 Технические параметры рентгенографии органов грудной клетки

Проекция	кВ ^а	Отсеивающая решетка	АКЭ	мАс	РИПИ
Технические параметры рентгенографии органов грудной клетки взрослых					
ЗП	110–125	Нужна	Обе наружные камеры		183 см
Боковая	110–125	Нужна	Центральная камера		183 см
ПЗ передвижным аппаратом	110–125			3	125–150 см
ПЗ лежа на спине с решеткой Бакки	80–100	Нужна	Обе наружные камеры		125–150 см
ПЗ/ЗП (лежа на боку)	110–125	Нужна	Центральная камера	3	183 см
ПЗ аксиальная (лордотическая)	110–125	Нужна	Обе наружные камеры		183 см
ПЗ/ЗП косая	110–125	Нужна	Над изучаемым легким		183 см
Технические параметры рентгенографии органов грудной клетки детей					
Новорожденные: ПЗ	70–80			1	125–150 см
Грудные дети: ПЗ	75–85			1,5	125–150 см
Дети старшего возраста: ПЗ	75–85			2	125–150 см
Дети старшего возраста: ЗП	75–80	Нужна ^б	Обе наружные камеры		183 см
Новорожденные: боковая (латерография)	75–85			2	125–150 см
Грудные дети: боковая (латерография)	80–90			3	125–150 см
Дети старшего возраста: боковая	85–110	Нужна ^б	Центральная камера		180 см
Новорожденные: ПЗ (лежа на боку)	70–80			1	125–150 см
Грудные дети: ПЗ (лежа на боку)	75–85			1,5	125–150 см
Дети старшего возраста: ПЗ (лежа на боку)	85–110	Нужна ^б	Центральная камера		183 см

^а значения кВ приведены для цифровой рентгенографии.

^б используйте отсеивающую решетку, если толщина исследуемой части тела составляет 10 см и более.

РИПИ — расстояние «источник–приемник изображения».

БЛОК 3.1 Рекомендации по анализу технических параметров рентгенографии органов грудной клетки

- Видны идентификационные данные, требуемые в данном медицинском учреждении
- На рентгенограмме соответствующая сторона грудной клетки обозначена маркером «П» или «Л», не закрывающим ЗИ.
- Видны принятые меры по обеспечению радиационной защиты
- Четко различимы легочный рисунок, контуры диафрагмы, сердца, корней легких, крупных сосудов и кортикальный слой костей
- Контрастное разрешение позволяет адекватно отобразить грудные позвонки, структуры средостения, легочный рисунок на протяжении легочных полей, а также уровни жидкости и газа и имплантируемые устройства при их наличии
- Отсутствуют квантовый шум и сатурация
- Минимизировано количество рассеянного излучения
- Отсутствуют артефакты от нижнего белья, ожерелий, застежек, внешних трубок и проводов, которые можно убрать.

ние может свидетельствовать о фиброзе, интерстициальном или альвеолярном отеке или компрессии легочной ткани. При подозрении на пневмоторакс следует уменьшить значение кВ на 8% относительно стандартного (см. табл. 3.1).

При пневмонэктомии камеру автоматического контроля экспозиции (АКЭ) следует выбирать так, чтобы она располагалась не под удаленным легким, иначе оставшееся легкое на изображении будет сатурировано (рис. 3.3).

Плевральный выпот. Для точного отображения уровней жидкости при подозрении на плевральный выпот, рент-

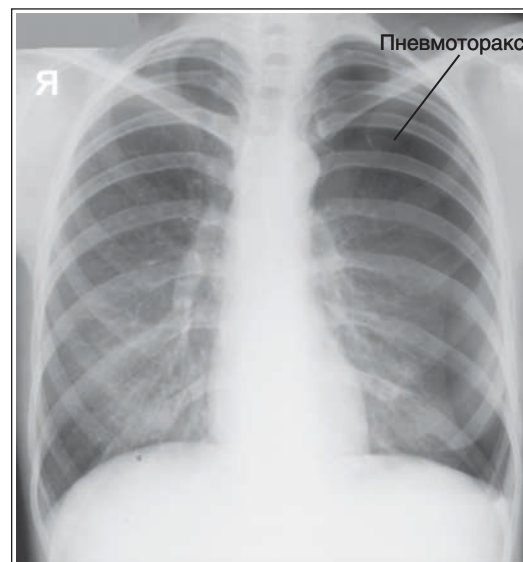


РИСУНОК 3.1 Рентгенограмма органов грудной клетки в ЗП проекции: пневмоторакс.

генографию органов грудной клетки выполняют горизонтальным пучком излучения в вертикальном положении пациента. Благодаря этому воздух поднимается, а жидкость под воздействием силы тяжести занимает наиболее низкое положение, что приводит к визуализации границы между воздухом и жидкостью. В месте скопления более плотной жидкости яркость изображения будет выше, а легочный рисунок будет отсутствовать (рис. 3.4).

Если пациент занимает полусидячее положение, то уровень жидкости будет располагаться косо, как в наклонном

кувшине. Чтобы в таком положении правильно отобразить уровень жидкости, центральный луч (ЦЛ) должен быть направлен горизонтально, пусть это и приведет к проекционному укорочению грудной клетки в передне-задней (ПЗ) и заднепередней (ЗП) проекциях. Когда пациент лежит на спине, жидкость равномерно распределяется по всему легочному полю, что препятствует визуализации уровня жидкости в ПЗ проекции, поскольку пучок излучения направлен не горизонтально.

При подозрении на плевральный выпот увеличьте значение мАс на 35% относительно стандартного (см. табл. 3.1).

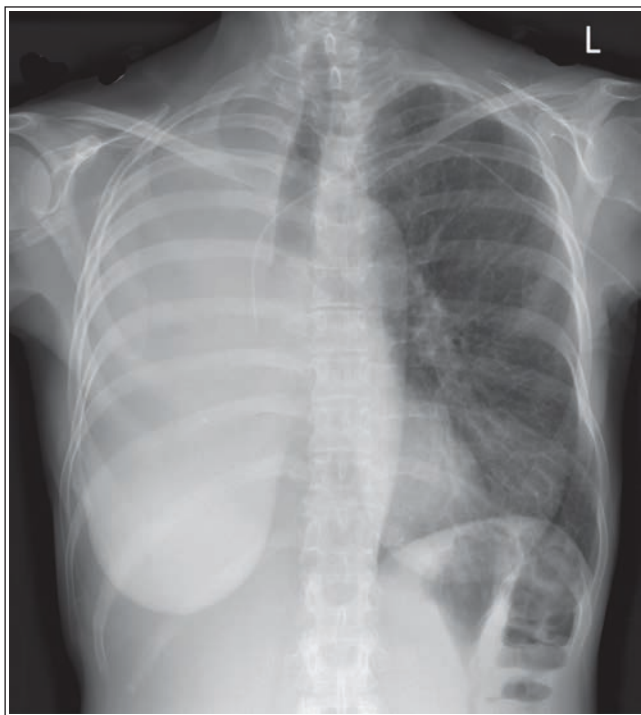


РИСУНОК 3.2 Рентгенограмма органов грудной клетки в ПЗ проекции: последствия правосторонней пневмонэктомии.

Свободный интраперитонеальный газ. Помимо рентгенографии органов брюшной полости в ПЗ проекции в вертикальном положении и лежа на левом боку, выявить свободный интраперитонеальный (в брюшной полости) газ можно при рентгенографии органов грудной клетки в вертикальном положении, поскольку на рентгенограмме газ будет прилежать к диафрагме (рис. 3.5). Чтобы увидеть интраперитонеальный газ, необходимо чтобы пациент находился в вертикальном положении, а ЦЛ был направлен горизонтально.

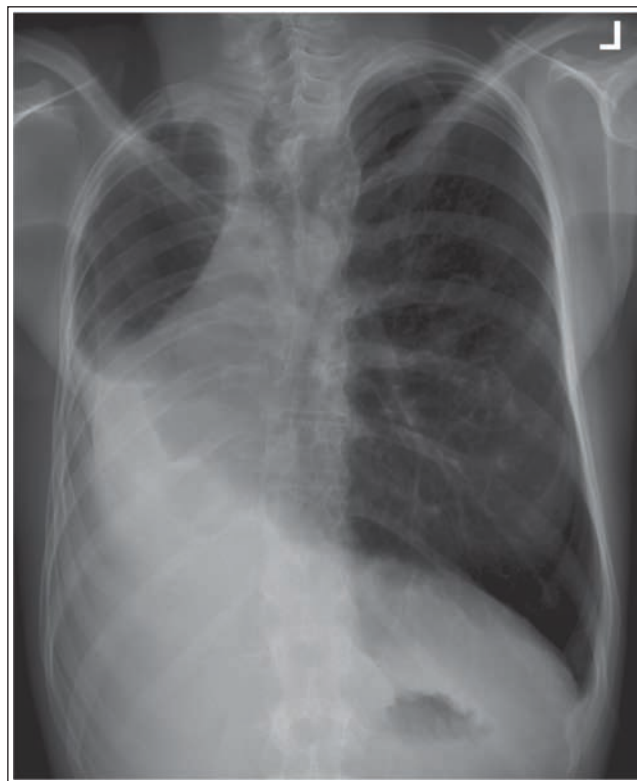


РИСУНОК 3.3 Рентгенограмма органов грудной клетки в ЗП проекции: последствия правосторонней пневмонэктомии. Активирована правая камера АКЭ.

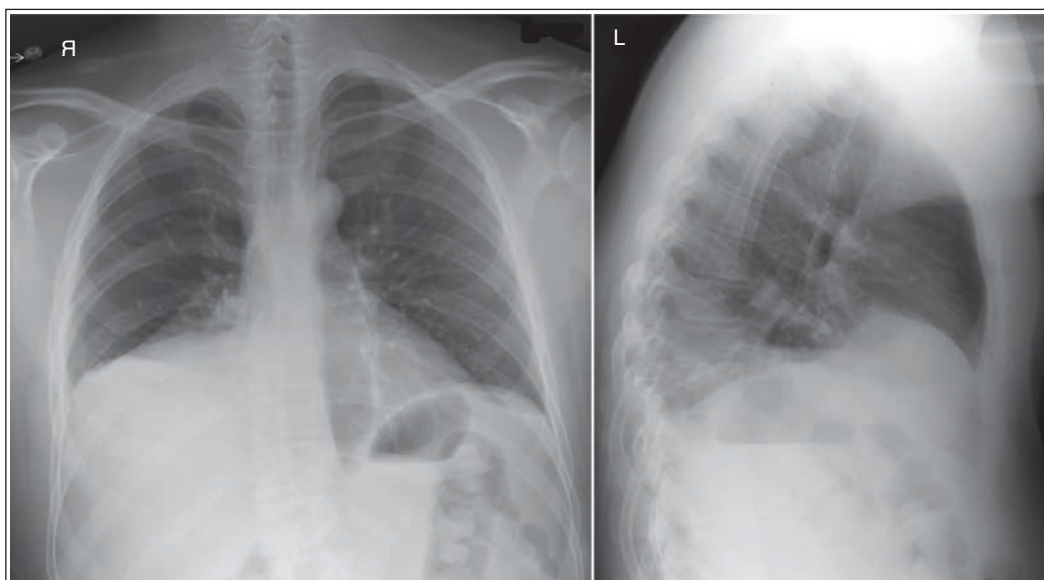


РИСУНОК 3.4 Рентгенограммы органов грудной клетки в ЗП и боковой проекциях: правосторонний плевральный выпот.

ТАБЛИЦА 3.2 Устройства, электроды и катетеры в области грудной клетки

Устройство или катетер	Корректное положение	Для какого объекта настраивается яркость и исходная контрастность
Трахеостома (рис. 3.7)	Дистальный конец располагается на 2,5–5 см выше бифуркации трахеи	Верхний отдел средостения
ЭТТ (рис. 3.8 и 3.9)	Дистальный конец располагается на 2,5–5 см выше бифуркации трахеи при шее в нейтральном положении	Верхний отдел средостения
Плевральная дренажная трубка (рис. 3.10 и 3.11)	Дренаж жидкости: трубка располагается в плевральной полости латерально на уровне пятого или шестого межреберного промежутка Дренаж воздуха: трубка располагается в плевральной полости спереди на уровне середины ключицы	Рентгеноконтрастная идентификационная линия и отверстия сбоку
ЦВК (рис. 3.12 и 3.13)	Вводится через подключичную или яремную вену в верхнюю полую вену приблизительно на 2,5 см выше контура правого предсердия.	ЦВК в тени сердца
Катетер легочной артерии (рис. 3.14)	Вводится через подключичную, внутреннюю или наружную яремную или бедренную вену и продвигается через правое предсердие в легочную артерию	Катетер в тени сердца
КПА	Вводится в пуповину и продвигается до среднегрудного отдела аорты (Th6–Th9) или ниже уровня почечных артерий (приблизительно L1–L2)	КПА вблизи тел позвонков в боковой проекции
КПВ (рис. 3.15)	Вводится в пуповину и продвигается до места впадения нижней полой вены в правое предсердие	КПВ от пуповины до сердца
Кардиостимулятор (рис. 3.16–3.18)	Внутренний кардиостимулятор имплантируется в подкожно-жировую клетчатку передней грудной стенки, а концы электродов вводятся в правое предсердие или правый желудочек	Кардиостимулятор в латеральной части грудной клетки, концы электродов в тени сердца
Автоматический ИКД (рис. 3.19)	ИКД имплантируется в подкожно-жировую клетчатку передней грудной стенки, а концы электродов вводятся в правое предсердие или правый желудочек	ИКД в латеральной части грудной клетки, концы электродов в тени сердца

ИКД — имплантируемый кардиовертер-дефибриллятор; КПА — катетер пупочной артерии; КПВ — катетер пупочной вены; ЦВК — центральный венозный катетер; ЭТТ — эндотрахеальная трубка.

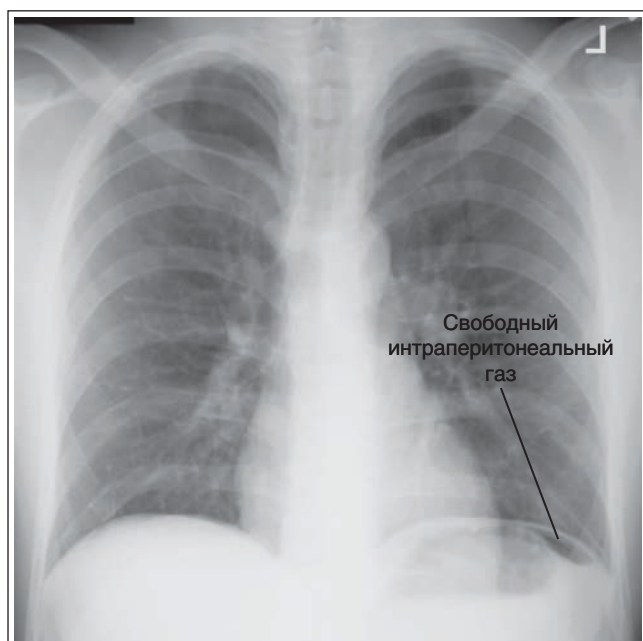


РИСУНОК 3.5 Рентгенограмма органов грудной клетки в 3П проекции: свободный интраперитонеальный газ.

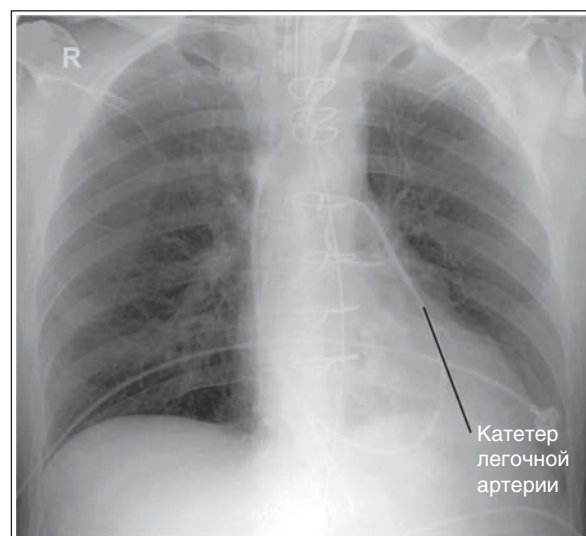


РИСУНОК 3.6 Рентгенограмма органов грудной клетки в ПЗ проекции: неправильное положение катетера легочной артерии.

Устройства, провода и катетеры в области грудной клетки. Знание того, как должны располагать-

ся имплантируемые аппараты, трубки и провода в области грудной клетки, позволит правильно выполнить укладку, а также выявить некорректную установку этих приспособлений (табл. 3.2). На рисунке 3.6 показано некорректное положение катетера, не доведенного до легочной артерии.

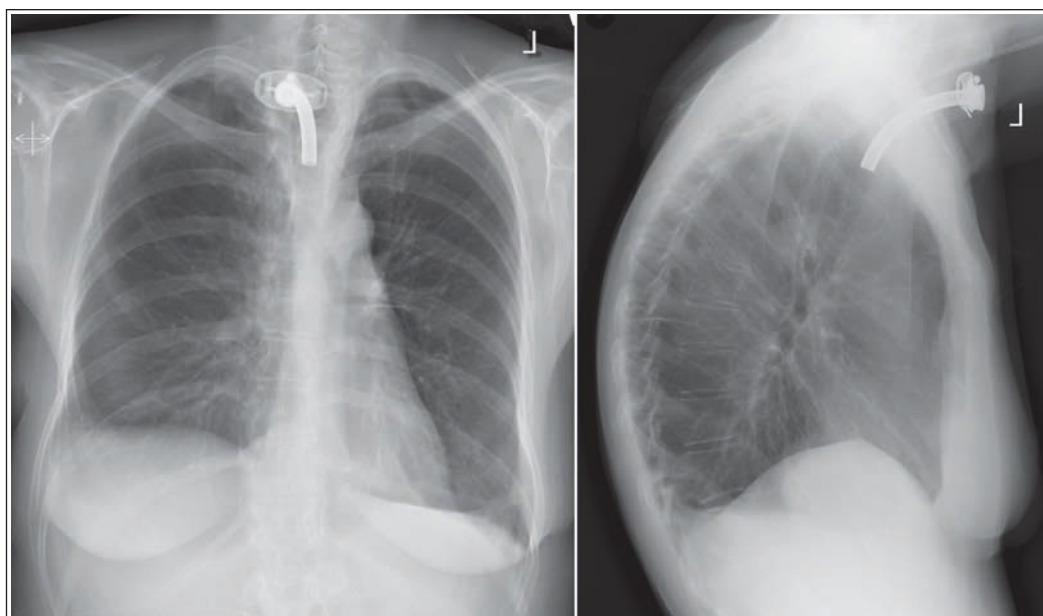


РИСУНОК 3.7 Рентгенограммы органов грудной клетки в ЗП и боковой проекциях: трахеостомическая трубка.

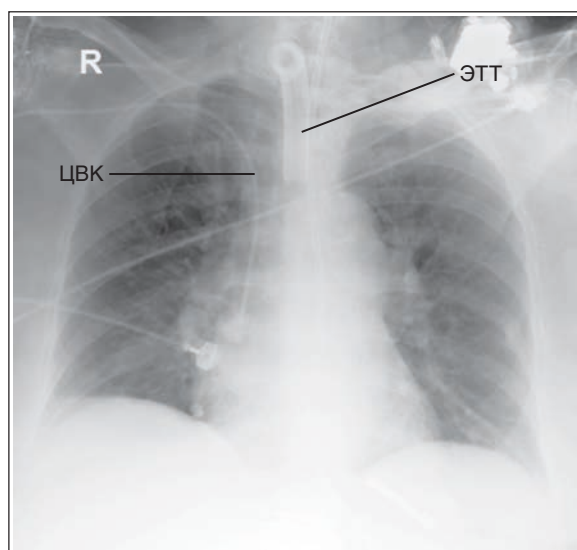


РИСУНОК 3.8 Рентгенограмма органов грудной клетки в ПЗ проекции: правильное положение ЭТТ и ЦВК.

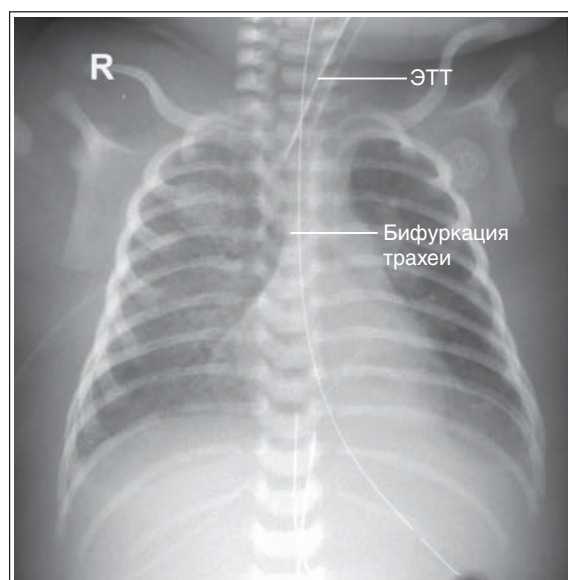


РИСУНОК 3.9 Рентгенограмма органов грудной клетки новорожденного в ПЗ проекции: правильное положение ЭТТ.

Если рентгенография органов грудной клетки выполняется для оценки положения имплантируемых устройств, электродов или катетеров, то при выявлении отклонений рентгенолог должен незамедлительно уведомить лечащего врача.

Трахеостомия. Трахеостомией называют операцию по формированию отверстия в трахее, позволяющего проводить вентиляцию легких. Дистальный конец трахеостомической трубки должен располагаться в 2,5–7 см от бифуркации трахеи. Специально для оценки положения трахеостомической трубки рентгенографию не выполняют, однако при наличии трахеостомы пациента следует перемещать осторожно, чтобы не сдвинуть трубку (рис. 3.7).

Эндотрахеальная трубка (ЭТТ) представляет собой крупную толстостенную трубку из жесткого пластика, вводимую через нос или рот в трахею для восстановления про-

водимости дыхательных путей, вентиляции легких и аспирации. У взрослых дистальный конец ЭТТ должен располагаться на 2,5–7 см выше бифуркации трахеи (рис. 3.8).

У новорожденных дистальный конец ЭТТ должен находиться между верхней апертурой грудной клетки и бифуркацией трахеи, расположенной на уровне Th4 (рис. 3.9). Поскольку у новорожденных расстояние между верхней апертурой и бифуркацией трахеи минимально, то смещение трубки даже на несколько миллиметров может сыграть критическую роль.

Если рентгенография выполняется для оценки положения ЭТТ, то голова пациента должна быть повернута лицом вперед, а шейные позвонки должны занимать нейтральное положение. При ротации головы и сгибании или разгиба-

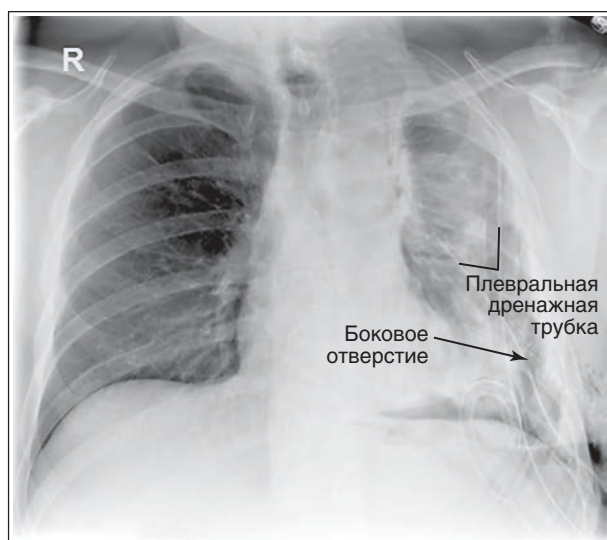


РИСУНОК 3.10 Рентгенограмма органов грудной клетки в ПЗ проекции: правильное положение двух плевральных дренажных трубок.

нии шейного отдела позвоночника конец ЭТТ может смещаться вверх и вниз приблизительно на 2 см, вследствие чего сложно сказать, занимает ли трубка правильное положение. Если трубка располагается слишком высоко, она может попасть в пищевод, а если слишком низко — в правый главный бронх, что приведет к гипервентиляции правого легкого и спадению левого легкого. Чтобы оценить правильность положения ЭТТ, необходима адекватная пенетрация рентгеновским излучением верхнего отдела средостения. При этом верхняя граница коллимированного поля должна достигать нижней губы, чтобы в поле зрения попали верхние дыхательные пути.

Плевральная дренажная трубка имеет толстые стенки и диаметр 1,25 см. Она используется для удаления жидкости или воздуха из плевральной полости, которые могут привести к ателектазу (спадению легкого). Для удаления воздуха (например, при пневмотораксе) трубку располагают в передней части плевральной полости на уровне середины ключицы (рис. 3.10 и 3.11). Для удаления жидкости (например, при гемотораксе или плевральном выпоте) трубку помещают латерально в плевральной полости на уровне пятого или шестого межреберного промежутка. Отверстия сбоку трубки на рентгенограмме видны как промежутки в рентгеноконтрастной идентификационной линии, нанесенной на трубку. На качественной рентгенограмме органов грудной клетки такие отверстия хорошо видны, что позволяет оценить правильность положения плевральной дренажной трубки.

Центральный венозный катетер (ЦВК) представляет собой тонкий (2–3 мм) рентгеноконтрастный катетер, используемый для инфузии веществ, слишком токсичных для введения через периферические вены, например, при химиотерапии, полном парентеральном питании, диализе, переливании крови, а также для измерения центрального венозного давления. Введение ЦВК осуществляется обычно через подключичную или яремную вену в верхнюю полую вену приблизительно на 2,5 см выше перехода в правое предсердие (рис. 3.12 и 3.13). Если рентгенография органов груд-

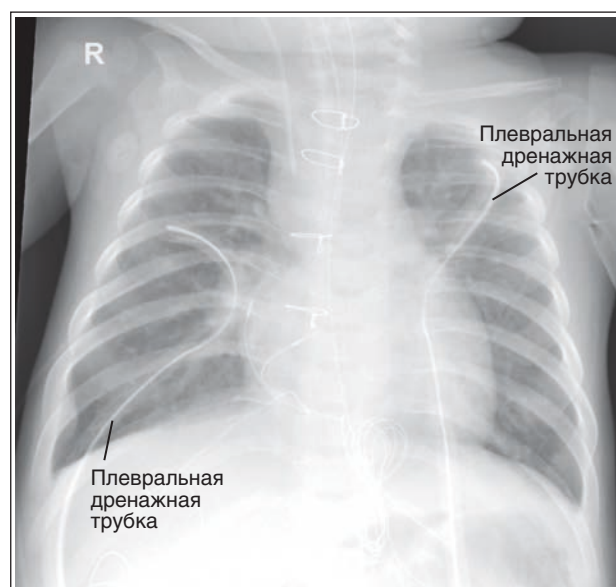


РИСУНОК 3.11 Рентгенограмма органов грудной клетки грудного ребенка в ПЗ проекции: правильное положение плевральных дренажных трубок с обеих сторон.

ной клетки выполняется для оценки положения ЦВК, то на рентгенограмме должны визуализироваться как сам ЦВК, так и возможные изменения в легком, которые могут возникнуть при перфорации легочной ткани катетером (пневмоторакс или гемоторакс).

Катетер легочной артерии (катетер Свана-Ганца) похож на ЦВК, но имеет большую длину. Он используется для измерения сердечного выброса и давления в предсердиях и легочной артерии. Эти измерения используются в диагностике желудочковой недостаточности и для оценки влияния на функцию сердца определенных препаратов и нагрузки. Катетер легочной артерии вводится через подключичную, внутреннюю или наружную яремную или бедренную вену и продвигается через правое предсердие в легочную артерию (рис. 3.14). Для оценки положения катетера легочной артерии на рентгенограмме должны быть видны как сам катетер, так и структуры средостения.

Катетер пупочной артерии. Катетер пупочной артерии (КПА) можно увидеть только у новорожденных, поскольку у грудных детей старшего возраста пуповина пересыхает и отделяется. Применяется КПА для измерения насыщения крови кислородом. Оптимальное расположение КПА в среднегрудном отделе аорты (Th6–Th9) или ниже уровня отхождения почечных артерий (приблизительно L1–L2). В боковой проекции КПА виден сзади вблизи тел позвонков, поскольку проходит внутри аорты.

Катетер пупочной вены. Катетер пупочной вены (КПВ) можно визуализировать только у новорожденных, поскольку у грудных детей старшего возраста пуповина пересыхает и отделяется. Применяется КПВ для введения жидкости и препаратов, и проходит вперед и вверх до уровня сердца. Оптимальное расположение КПВ в месте соединения правого предсердия и нижней полой вены (рис. 3.15).

Кардиостимулятор. Кардиостимулятор применяется для регуляции частоты и ритма сердечных сокращений путем подачи электрического сигнала в заданное время.

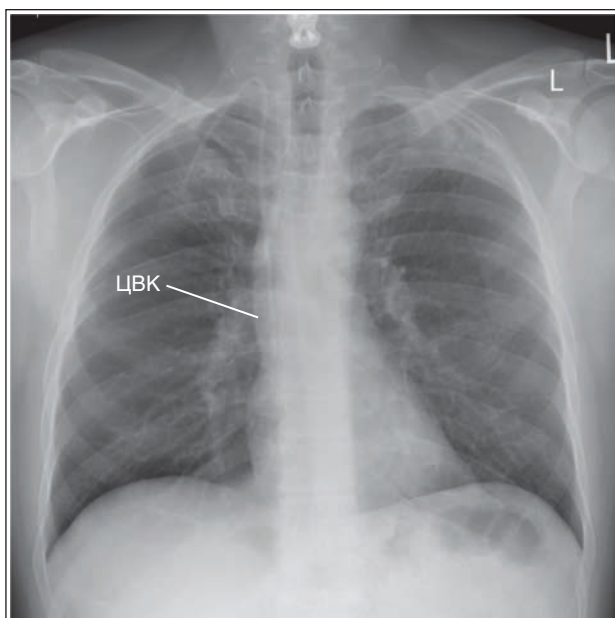


РИСУНОК 3.12 Рентгенограмма органов грудной клетки в ПЗ проекции: правильное положение ЦВК.

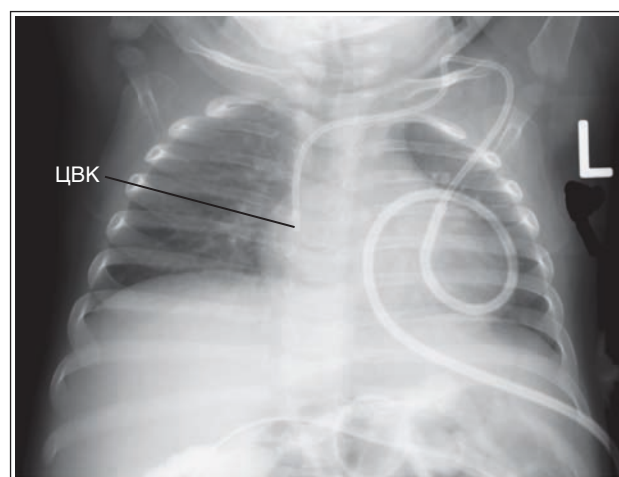


РИСУНОК 3.13 Рентгенограмма органов грудной клетки новорожденного в ПЗ проекции: правильное положение ЦВК.

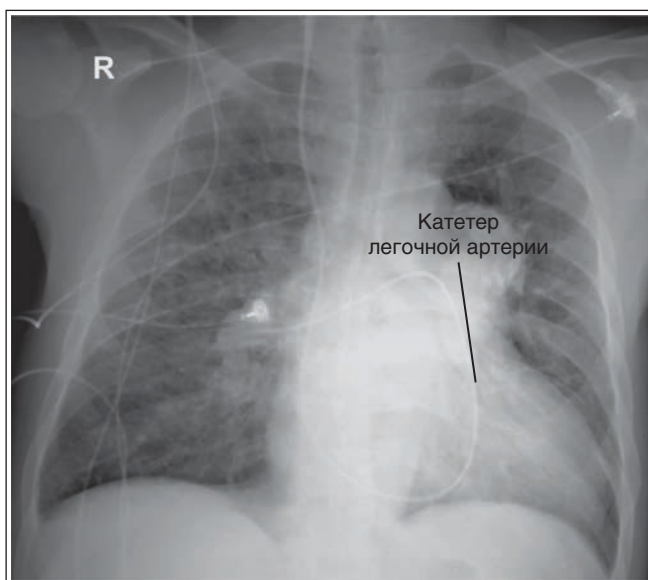


РИСУНОК 3.14 Рентгенограмма органов грудной клетки в ПЗ проекции: правильное положение катетера легочной артерии.

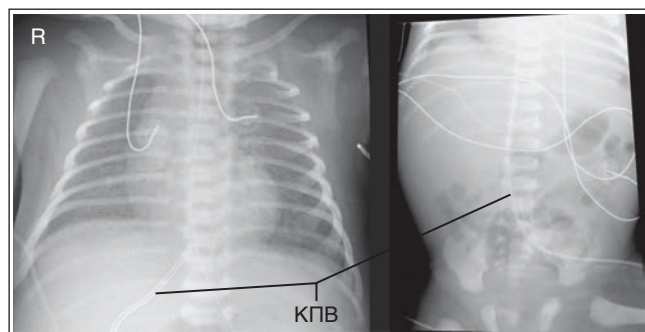


РИСУНОК 3.15 Рентгенограммы органов грудной клетки и органов брюшной полости новорожденного в ПЗ проекции: правильное положение катетера пупочной вены (КПВ).

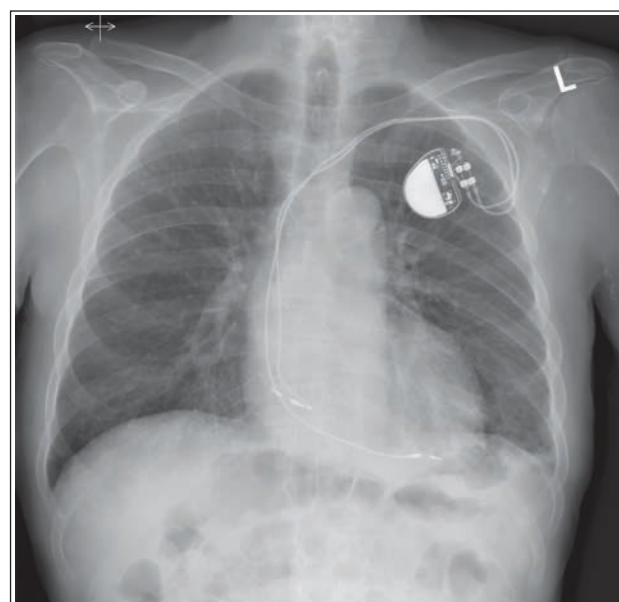


РИСУНОК 3.16 Рентгенограмма органов грудной клетки в ПЗ проекции: правильное положение кардиостимулятора и оптимальная пенетрация сердца рентгеновским излучением.

Внутренний кардиостимулятор имплантируется в подкожно-жировую клетчатку передней грудной стенки под ключицей, а его электроды вводятся в правое предсердие или правый желудочек. На рентгенограмме в ЗП или ПЗ проекции кардиостимулятор обычно визуализируется латерально, а электроды видны в тени сердца (рис. 3.16). Для оценки правильности положения кардиостимулятора, на рентгенограмме на фоне структур средостения должны визуализироваться электроды.

Сравните пенетрацию рентгеновским излучением сердца и визуализацию концов электродов на рентгенограммах органов грудной клетки в ЗП проекции, представленных на рисунках 3.16 и 3.17. Рентгенограмма на рисунке 3.16 является оптимальной.

Поскольку кардиостимулятор внедряется в верхний отдел грудной клетки, следует с осторожностью поднимать

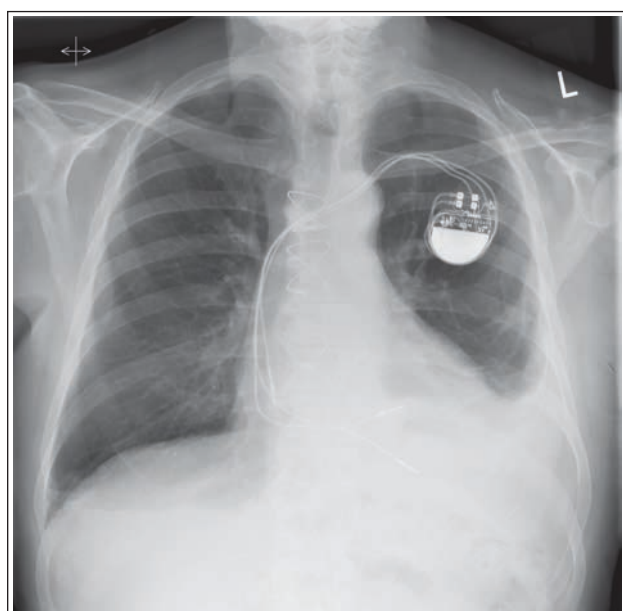


РИСУНОК 3.17 Рентгенограмма органов грудной клетки в ПЗ проекции: правильное положение кардиостимулятора, но недостаточная пенетрация сердца рентгеновским излучением.

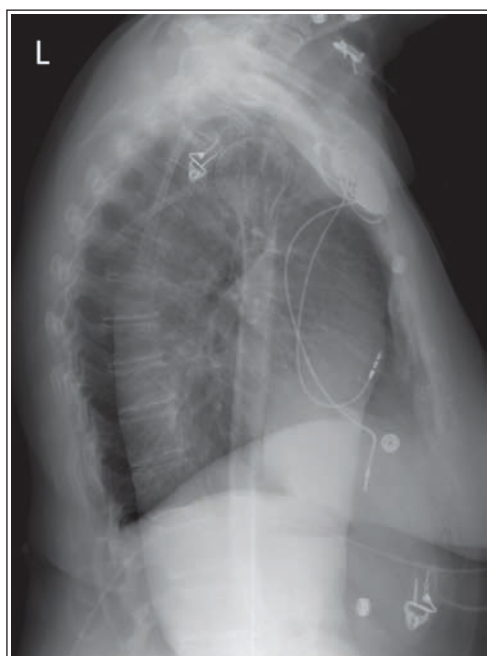


РИСУНОК 3.18 Рентгенограмма органов грудной клетки в боковой проекции: правильное положение кардиостимулятора и руки. Исследование было проведено в течение 24 часов после установки кардиостимулятора.

руку пациента, если рентгенография выполняется в течение 24 часов после установки кардиостимулятора, так как кардиостимулятор и электроды могут сместиться (рис. 3.18).

Автоматический имплантируемый кардиовертер-дефибриллятор. Имплантируемый кардиовертер-дефибриллятор (ИКД) внедряется в переднюю грудную стенку, и, как и в случае с кардиостимулятором, его электроды вводятся в правое предсердие или правый желудочек. Аппарат позволяет выявить аритмию, а затем подать электрический

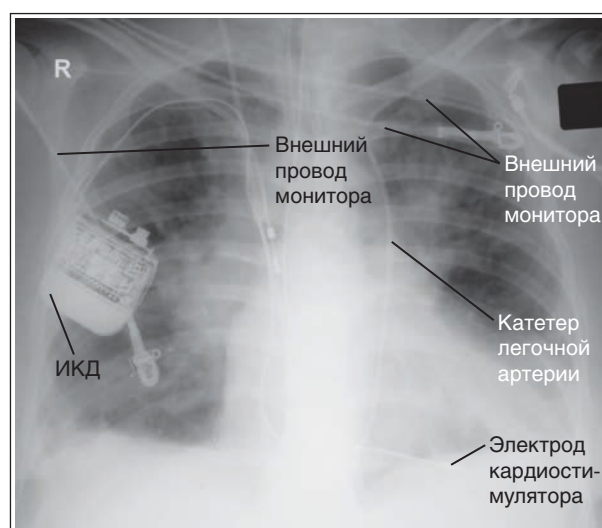


РИСУНОК 3.19 Рентгенограмма органов грудной клетки в ПЗ проекции: правильное положение ИКД и катетера легочной артерии.

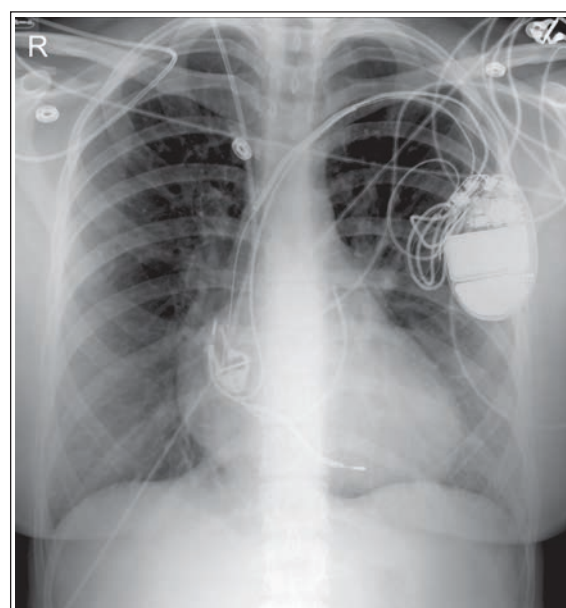


РИСУНОК 3.20 Рентгенограмма органов грудной клетки в ПЗ проекции. Внешние провода монитора не были сдвинуты, вследствие чего накладываются на легочные поля.

стимул, чтобы восстановить ритм. На рентгенограмме в ЗП или ПЗ проекции ИКД обычно визуализируется латерально, а электроды — в тени сердца (рис. 3.19).

Трубки и провода внешних мониторирующих устройств. Все трубки и провода от внешних мониторирующих устройств должны быть убраны или сдвинуты за пределы легочного поля. Также это относится к трубкам подачи кислорода, электродам электрокардиографа, наружным частям назогастральных трубок, трубкам для энтерального питания, временным кардиостимуляторам и приспособлениям для телеметрии. Если этого не сделать, то трубки и провода могут закрыть собой важные детали легких (рис. 3.20).

ОРГАНЫ ГРУДНОЙ КЛЕТКИ: ЗП ПРОЕКЦИЯ

См. таблицу 3.3 и рис. 3.21 и 3.22.

Крупная отвисшая молочная железа может закрывать базальные отделы легких вследствие увеличения плотности этой области (рис. 3.23). Чтобы улучшить визуализацию, ее необходимо поднять и отвести в сторону, перед тем как прислонить пациентку к вертикальному приемнику изображения (ПИ).

Тени сосков. Соски как у мужчин, так и у женщин на рентгенограмме могут напоминать мягкотканые образования. При сомнениях рентгенографию повторяют после прикрепления небольших свинцовых маркеров к соскам, что позволит отличить соски от легочной ткани.

Односторонняя мастэктомия. Особое внимание следует уделить женщинам, которым удалили одну молочную железу. Чтобы избежать ротации пациентки, на стороне операции их можно расположить на большем РОПИ, чем противоположной (рис. 3.24).

Аугментационная маммопластика представляет собой хирургическую операцию по увеличению размера

и изменению формы груди за счет внедрения имплантата. Женщинам выполняют такую операцию в косметологических или реконструктивных целях. Имплантаты представляют собой плотную силиконовую или резиновую форму, заполненную физиологическим раствором или эластичным силиконовым гелем. Грудные имплантаты различаются наполнителем, размером, формой, диаметром и могут устанавливаться непосредственно под молочную железу или грудную мышцу. На рентгенограммах органов грудной клетки грудные имплантаты вследствие высокой плотности могут закрывать легочное поле (рис. 3.25).

Телосложение пациента и положение ПИ. Четырьмя типами телосложения: гиперстеническим, нормостеническим, гипостеническим и астеническим — определяется расположение кассеты для ПИ (поперечное или продольное) в компьютерной рентгенографии и размер экспозиционного поля в цифровой рентгенографии. Кроме того, от телосложения пациента зависит положение ЦЛ, влияющее на размеры коллимированного поля.

- У гиперстеничного пациента грудная клетка широкая и короткая, а диафрагма находится высоко (рис. 3.26). Чтобы на рентгенограмме органов грудной клетки в ЗП

ТАБЛИЦА 3.3 Органы грудной клетки: ЗП проекция

Рекомендации по анализу изображений (рис. 3.21)	Рекомендации по укладке (рис. 3.22)
<ul style="list-style-type: none"> • Грудные позвонки и задние отрезки ребер видны на фоне сердца и структур средостения 	<ul style="list-style-type: none"> • Задайте правильные технические параметры исследования • <i>Укладка отвисшей молочной железы:</i> рис. 3.23 • <i>Аугментационная маммопластика:</i> рис. 3.25
<ul style="list-style-type: none"> • Легочные поля симметричны • Грудинные концы ключиц располагаются на одинаковом расстоянии от позвоночного столба • Длина задних отрезков соответствующих правых и левых ребер одинакова (рис. 3.30) • <i>Односторонняя мастэктомия:</i> рисунок 3.24 • <i>Сколиоз:</i> рисунок 3.31 	<ul style="list-style-type: none"> • <i>Компьютерная рентгенография:</i> расположите кассету для ПИ размером 35 × 43 см вертикально, разместив ее длинной стороной вдоль или поперек тела в зависимости от телосложения пациента (рис. 3.26–3.29) • Отцентрируйте грудную клетку относительно ПИ в ЗП проекции • Расположите плечевые суставы, задние отрезки ребер и ПВПО на одном расстоянии от ПИ так, чтобы срединная коронарная плоскость была параллельна ПИ • Пациенту следует равномерно распределить вес на обе ноги
<ul style="list-style-type: none"> • Нижняя челюсть находится за пределами экспозиционного поля • Ключицы находятся на одном горизонтальном уровне (рис. 3.32) 	<ul style="list-style-type: none"> • Поднимите подбородок пациента, чтобы вывести его за пределы коллимированного поля • Опустите плечи пациента
<ul style="list-style-type: none"> • Лопатки находятся за пределами легочных полей (рис. 3.33) 	<ul style="list-style-type: none"> • Выдвиньте плечи пациента вперед, развернув локти вперед и расположив тыльную поверхность кистей на бедрах достаточно низко, чтобы руки не попадали в экспозиционное поле. Также можно воспользоваться специальными поручнями.
<ul style="list-style-type: none"> • Отсутствует проекционное укорочение грудной клетки • Рукоятка грудины накладывается на четвертый грудной позвонок • Верхушки легких на 2,5 см выступают над ключицами (рис. 3.34–3.37) 	<ul style="list-style-type: none"> • Расположите срединную коронарную плоскость вертикально и параллельно ПИ
<ul style="list-style-type: none"> • Седьмой грудной позвонок находится в центре экспозиционного поля 	<ul style="list-style-type: none"> • <i>Астеническое телосложение:</i> направьте ЦЛ горизонтально в центр срединной сагиттальной плоскости на 20 см ниже выступающего позвонка • <i>Стеническое/гипостеническое телосложение:</i> на 23 см ниже • <i>Гиперстеническое телосложение:</i> на 15 см ниже
<ul style="list-style-type: none"> • В экспозиционное поле входят оба легких от верхушек до реберно-диафрагмальных углов 	<ul style="list-style-type: none"> • Отцентрируйте ПИ и отсеивающую решетку относительно ЦЛ • Отколмируйте экспозиционное поле так, чтобы в него входили нижние ребра, а латеральные его границы располагались в 2,5 см от линии кожи после полного вдоха.
<ul style="list-style-type: none"> • Над диафрагмой полностью видны задние отрезки 9-х ребер и частично — задние отрезки 10-х ребер • <i>Выдох:</i> рис. 3.38 	<ul style="list-style-type: none"> • Осуществите экспозицию на задержке дыхания в конце второго полного вдоха

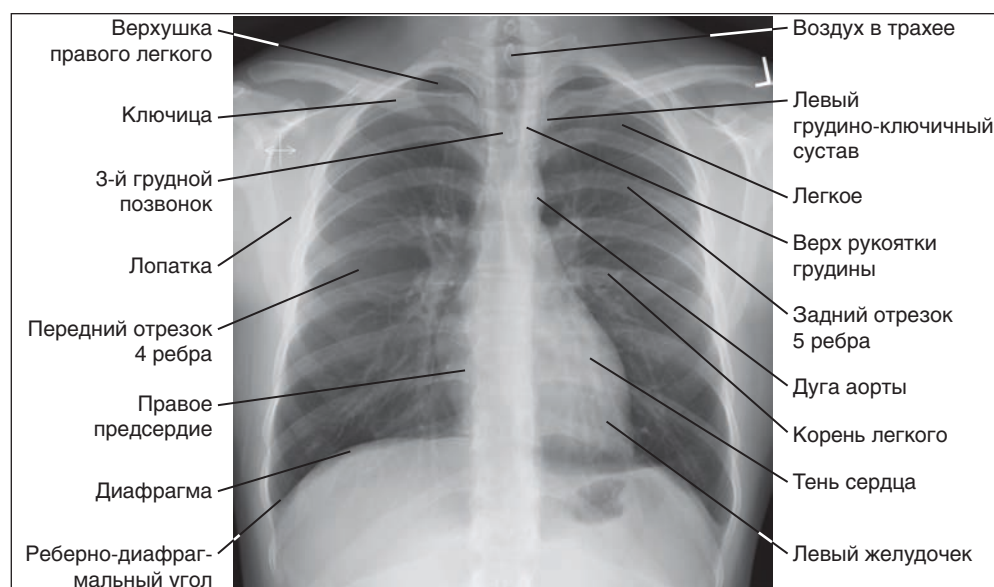


РИСУНОК 3.21 Рентгенограмма органов грудной клетки в ЗП проекции: правильное положение пациента.

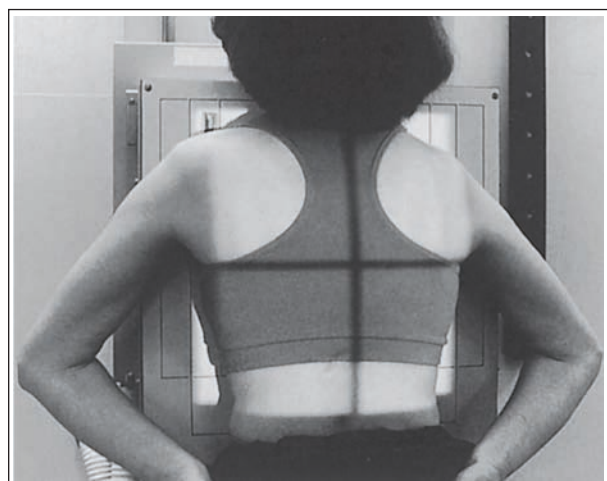

РИСУНОК 3.22 Правильное положение пациента для рентгенографии органов грудной клетки в ЗП проекции.

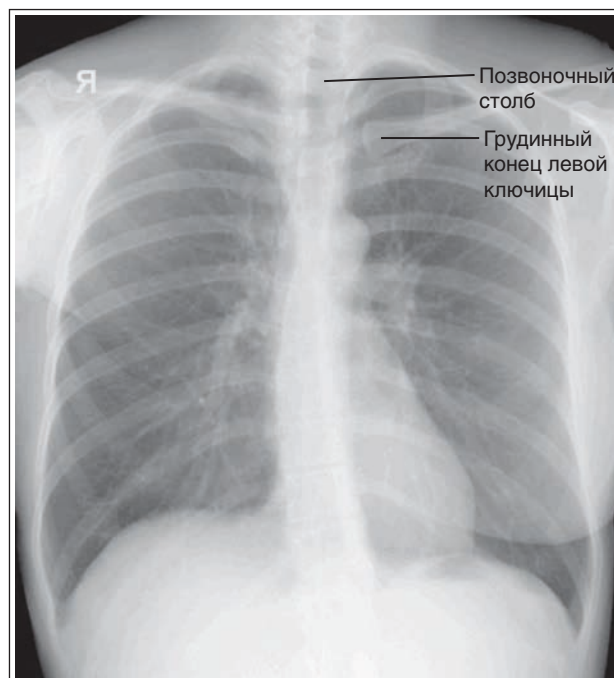


РИСУНОК 3.24 Рентгенограмма органов грудной клетки в ЗП проекции у пациентки, подвергшейся правосторонней мастэктомии. Правый бок повернут ближе к ПИ, чем левый.

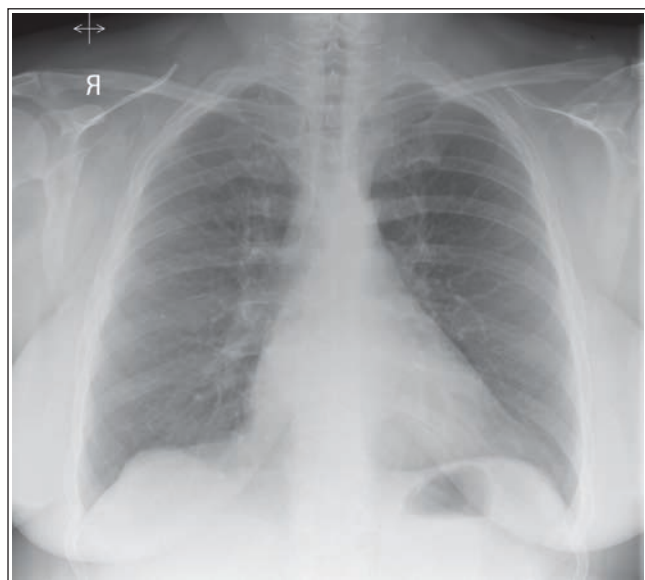


РИСУНОК 3.23 Рентгенограмма органов грудной клетки в ЗП проекции у пациентки с крупной отвисшей молочной железой.

проекции вместить легочные поля целиком, необходимо расположить длинную сторону ПИ (43 см) поперечно, а короткую (35 см) — продольно.

- У астеничного пациента грудная клетка узкая и вытянутая, а диафрагма находится низко (рис. 3.27).
- У нормостеничного и гипостеничного пациентов длина и ширина грудной клетки имеет промежуточные значения между таковыми для гиперстеного и астеничного телосложения (рис. 3.28 и 3.29). Чтобы на рентгенограмме органов грудной клетки в ЗП проекции вместить легочные поля целиком, при нормостеничном, гипостеничном и астеничном телосложении длинную сторону

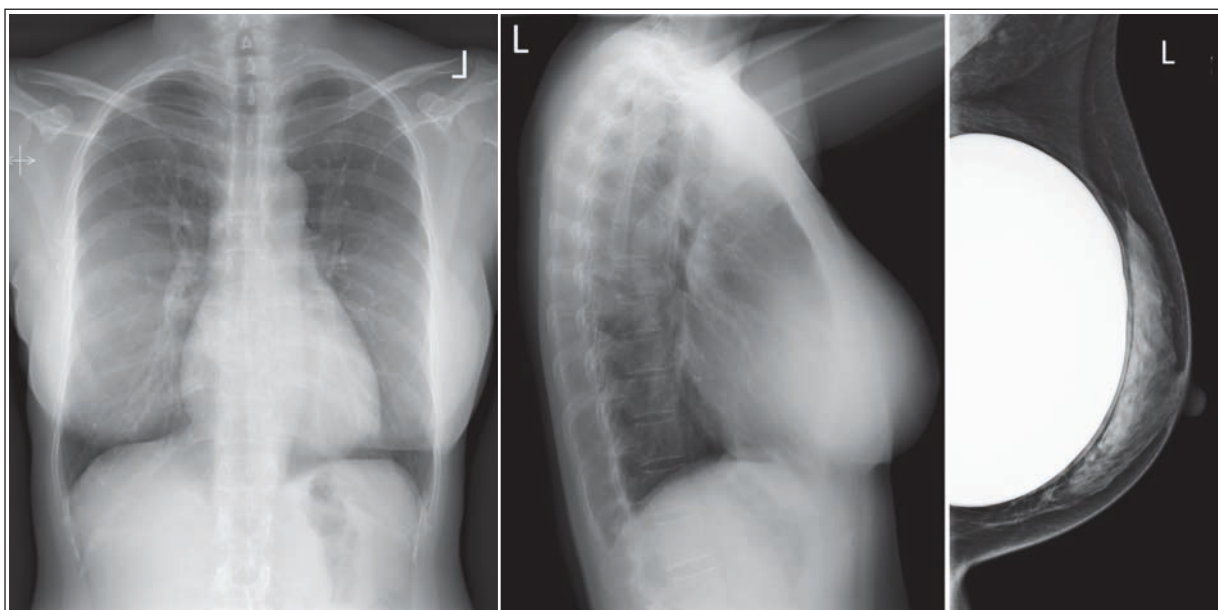


РИСУНОК 3.25 Рентгенограммы органов грудной клетки в ЗП и боковой проекциях и маммограмма пациентки, перенесшей аугментационную маммопластику.

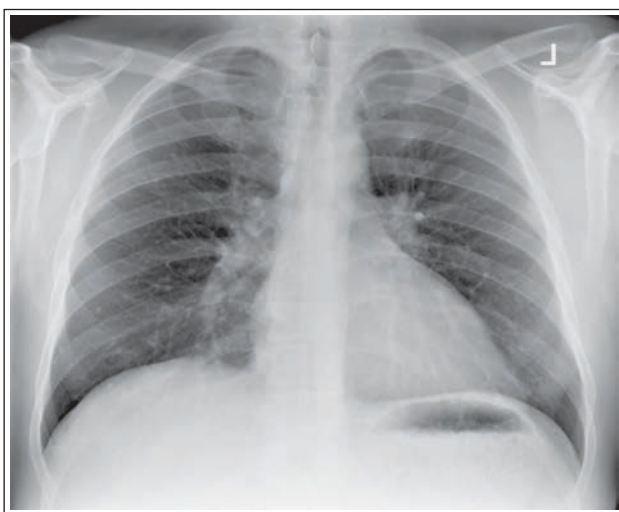


РИСУНОК 3.26 Рентгенограмма органов грудной клетки гиперстенического пациента в ЗП проекции.

ПИ (43 см) следует разместить продольно, а короткую (35 см) — поперечно.

Ротация пациента. При ротации пациента на изображении меняется форма средостения, а латеральные края грудной клетки приобретают различия в яркости. Эти различия обусловлены тем, что пучок рентгеновского излучения проходит через меньший объем ткани на стороне, лежащей дальше от ПИ, что можно заметить при ротации пациента всего на 2–3°. Поскольку любое изменение формы средостения или яркости может быть обусловлено патологическим состоянием, при рентгенографии органов грудной клетки крайне важно избегать ротации. Выявить ротацию пациента на рентгенограмме органов грудной клетки в ЗП проекции можно, сравнив расстояние между позвоночным столбом и грудинными концами ключиц, а также

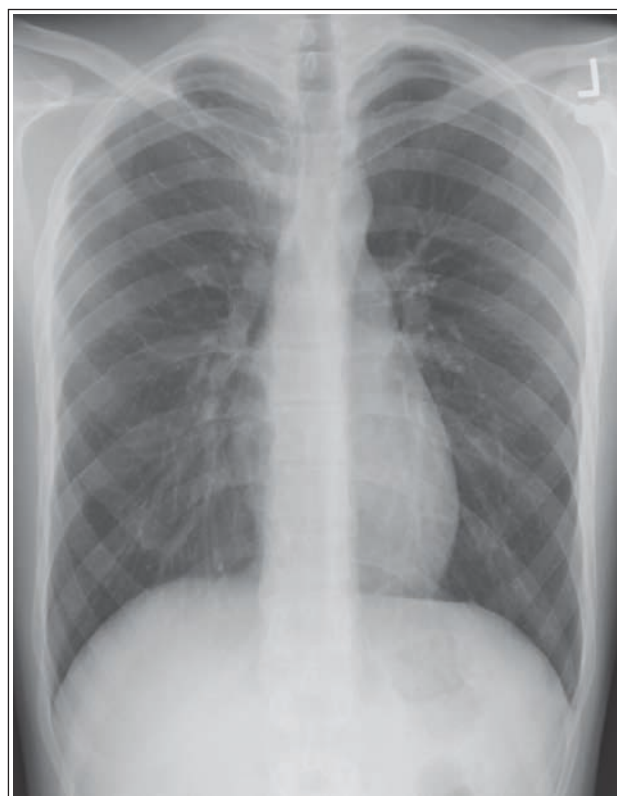


РИСУНОК 3.27 Рентгенограмма органов грудной клетки астенического пациента в ЗП проекции.

сравнив длину задних отрезков ребер. Если разница между правой и левой сторонами отсутствует, то ротации нет. При ротации на рентгенограмме органов грудной клетки в ЗП проекции дальше от ПИ будет находиться та сторона грудной клетки, на которой грудинный конец ключицы меньше накладывается на позвоночный столб, а длина задних отрезков ребер больше (рис. 3.24 и 3.30).

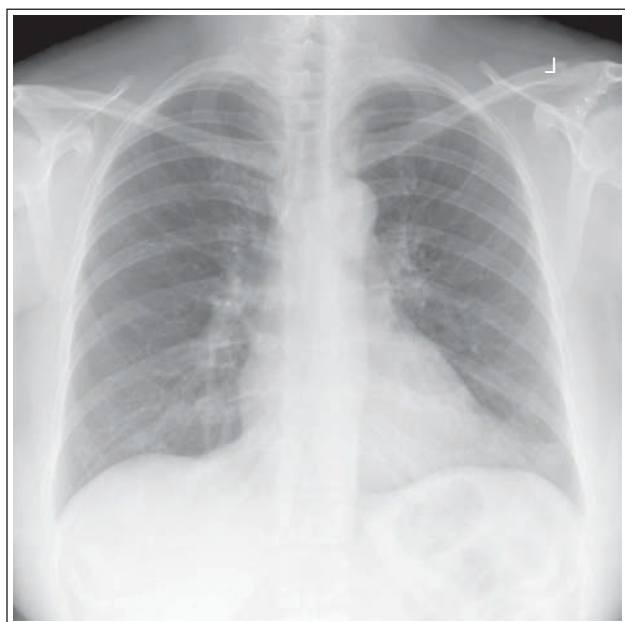


РИСУНОК 3.28 Рентгенограмма органов грудной клетки стенокардического пациента в 3П проекции.

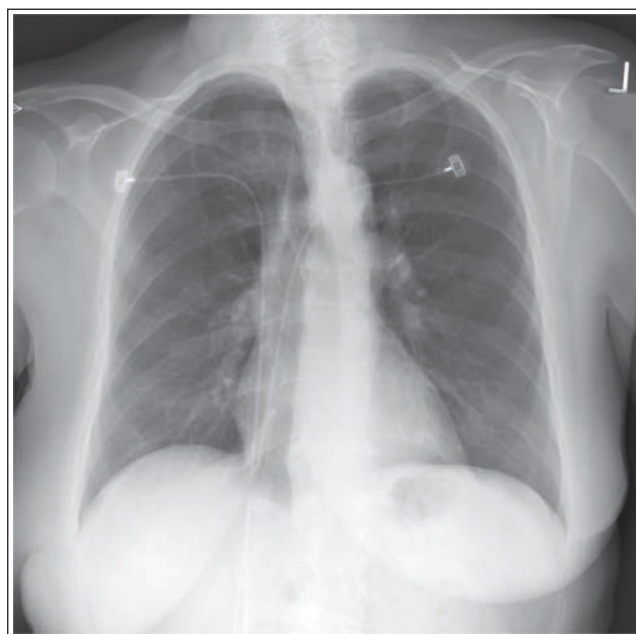

РИСУНОК 3.30 Рентгенограмма органов грудной клетки в 3П проекции, демонстрирующая ротацию. Левый бок пациента располагался ближе к ПИ, чем правый.

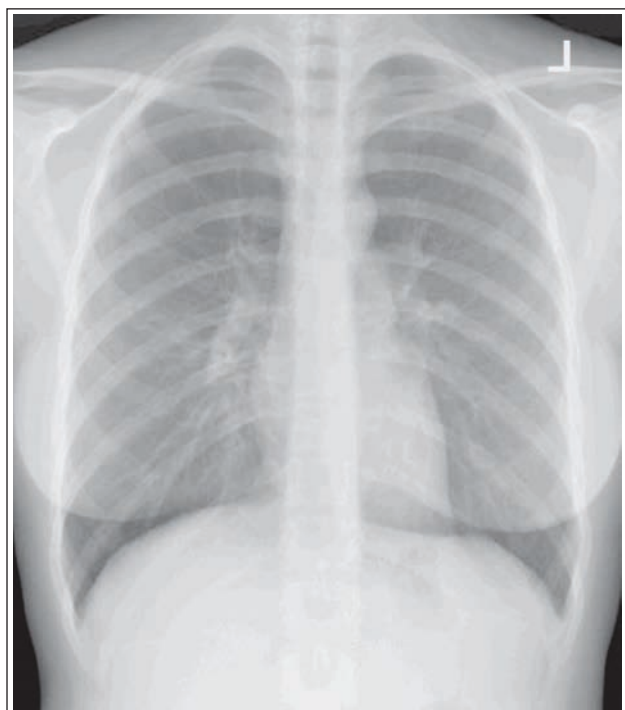


РИСУНОК 3.29 Рентгенограмма органов грудной клетки гипостенокардического пациента в 3П проекции.

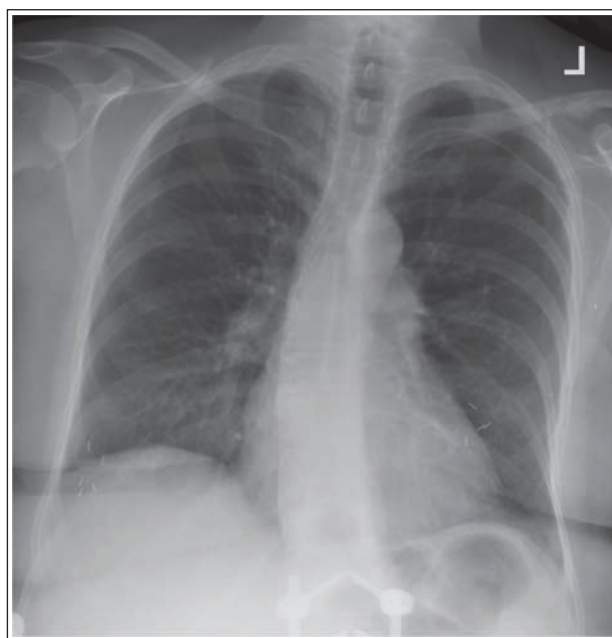


РИСУНОК 3.31 Рентгенограмма органов грудной клетки в 3П проекции при сколиозе.

Отличие сколиоза от ротации. Сколиоз — это искривление позвоночного столба в латеральную сторону. Чтобы отличить сколиоз от ротации, необходимо сравнить расстояние между позвоночным столбом и латеральными краями легочных полей на всем их протяжении. При ротации расстояние от позвоночного столба до края легочного поля на всем протяжении будет одинаковым, однако с одной стороны будет короче, чем с другой. При сколиозе расстояние между позвоночным столбом и латеральным

краем легочных полей будет разным как на всем их протяжении, так и между обеими сторонами (рис. 3.31). Разница будет зависеть от величины сколиоза.

Ключицы. Латеральные концы ключиц должны располагаться на одном уровне с медиальными концами, для чего необходимо опустить плечи пациента. При правильном расположении ключиц средние и латеральные их отделы отводятся от верхушечных отделов грудной клетки, что улучшает визуализацию верхушек легочных полей. Если плечи не опустить, то на рентгенограмме органов грудной клетки

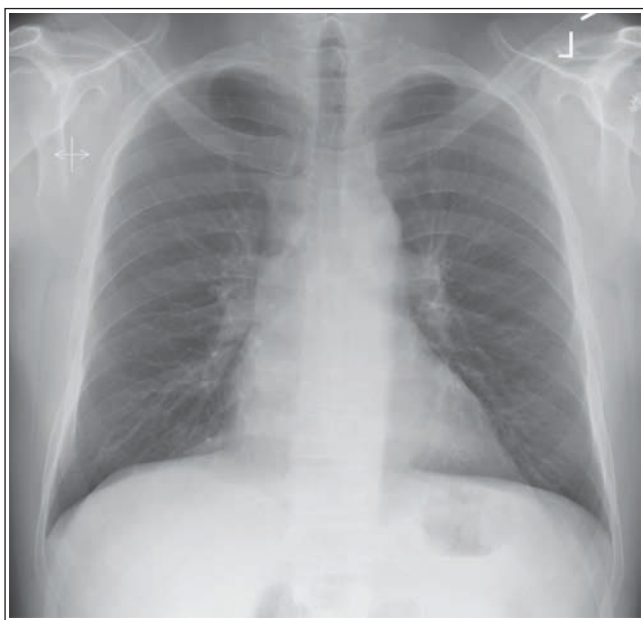

РИСУНОК 3.32 Рентгенограмма органов грудной клетки в ЗП проекции с поднятыми плечами.

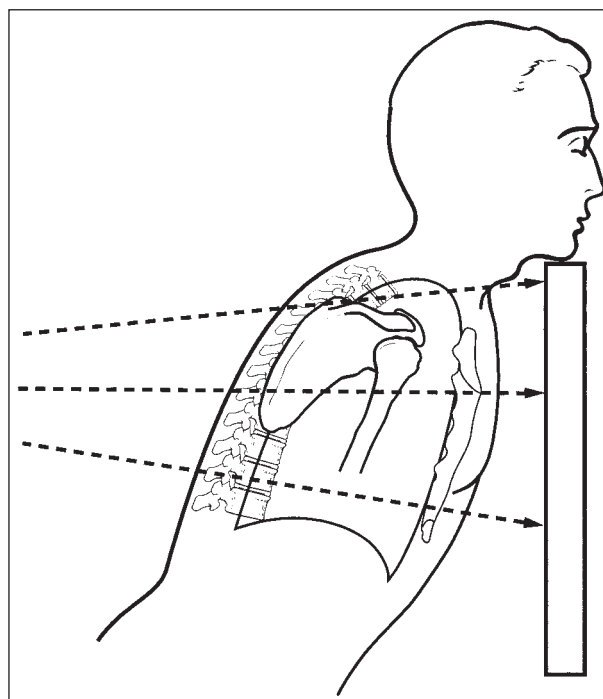


РИСУНОК 3.34 Наклон срединной коронарной плоскости вперед.

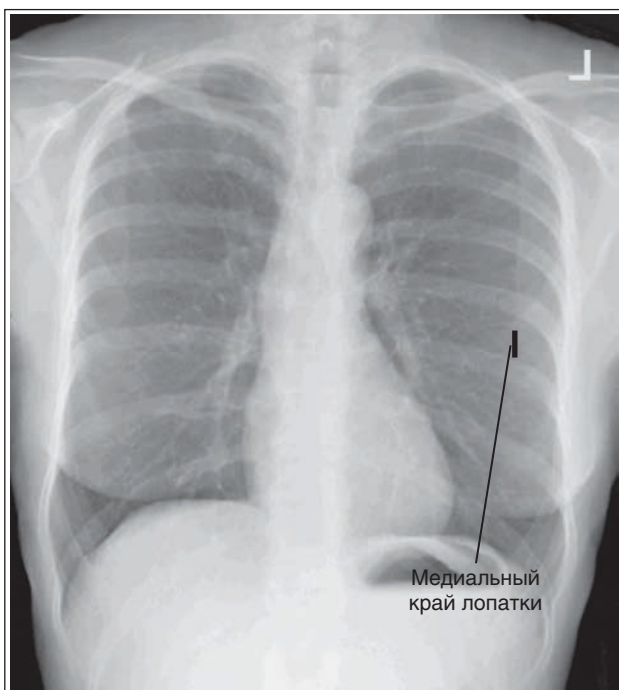


РИСУНОК 3.33 Рентгенограмма органов грудной клетки в ЗП проекции без выдвигания плеч вперед.

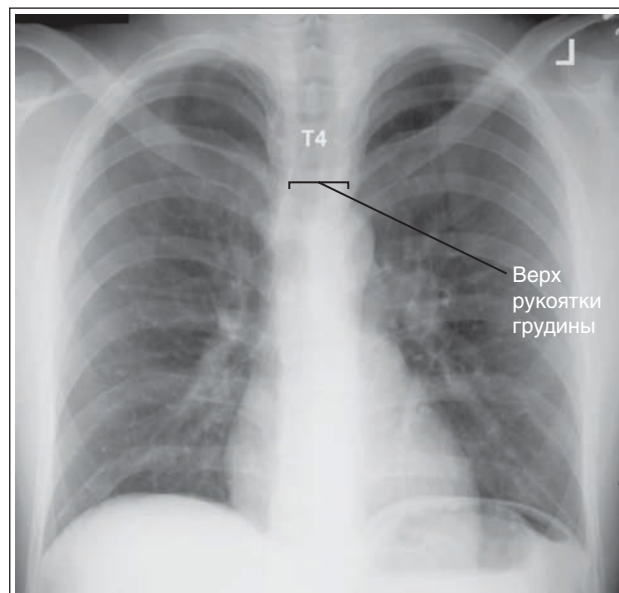


РИСУНОК 3.35 Рентгенограмма органов грудной клетки в ЗП проекции. Срединная коронарная плоскость наклонена вперед.

латеральные отделы ключиц будут подняты, вследствие чего средние и медиальные отделы ключиц будут накладываться на верхушечные отделы грудной клетки (рис. 3.32).

Лопатки. Если локти и плечи не развернуть вперед, то лопатки будут накладываться на верхнелатеральные отделы легких (рис. 3.33). Это может привести к тому, что патологические изменения в периферических отделах легких останутся незамеченными.

Многие специализированные отделения оборудованы поручнями, за которые могут держаться пациенты при

рентгенографии органов грудной клетки. При их использовании следует убедиться, что пациент полностью выдвинул плечи вперед. Если сделать это не удастся, следует расположить руки так, как описано в таблице 3.3.

Наклон срединной коронарной плоскости вперед. Если верх срединной коронарной плоскости наклонен вперед, как на рис. 3.34, то легкие и сердце будут проекционно увеличены, рукоятка грудины будет находиться на уровне пятого грудного позвонка или ниже, а верхушки легких будут выступать над ключицами более чем на

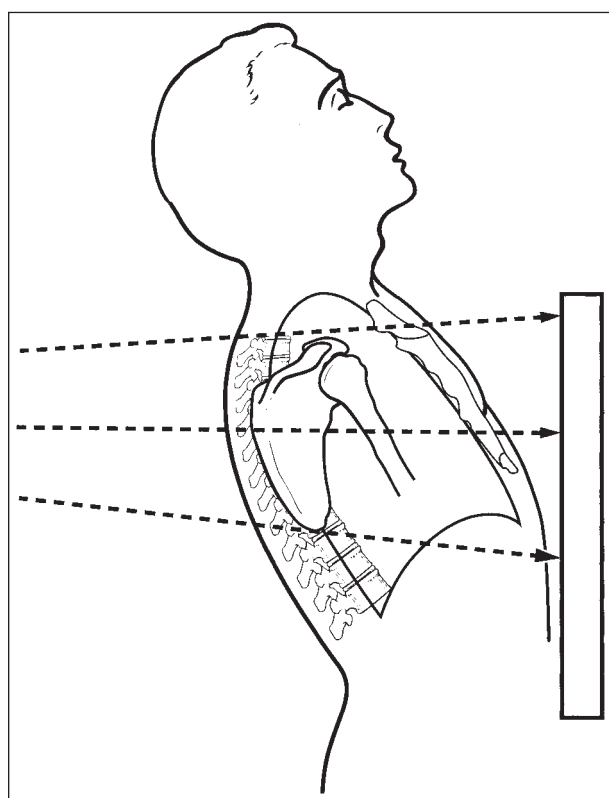


РИСУНОК 3.36 Верх срединной коронарной плоскости наклонен назад.

2,5 см (рис. 3.35). Такая ошибка в укладке чаще всего случается при исследовании пациенток с отвисшей молочной железой (см. рис. 3.23) или выступающим животом.

Если при рентгенографии органов грудной клетки в ЗП проекции верх срединной коронарной плоскости наклонен вперед, то ключицы могут визуализироваться не горизонтально, а вертикально, как на рентгенограмме, полученной при поднятых плечах. Отличить высокое положение плеч от наклона срединной коронарной плоскости можно, измерив величину, на которую легочное поле выступает над ключицами, и определив позвонок, накладывающийся на рукоятку грудины. Если плечи не опущены, то верхушки легочных полей на рентгенограмме будут выступать над ключицами на 2,5 см, а рукоятка грудины будет находиться на уровне четвертого позвонка (см. рис. 3.32). Если верх срединной коронарной плоскости наклонен вперед, то верхушки легочных полей будут выступать над ключицами более чем на 2,5 см, а рукоятка грудины будет находиться ниже четвертого позвонка (см. рис. 3.35).

Наклон срединной коронарной плоскости назад.

Если верх срединной коронарной плоскости наклонен назад, как показано на рис. 3.36, то легкие и сердце будут проекционно укорочены, рукоятка грудины будет располагаться выше четвертого грудного позвонка, а верхушки легких будут выступать над ключицами менее чем на 2,5 см (рис. 3.37).

Воздухонаполнение легких. При глубоком вдохе увеличивается поперечный, передне-задний и вертикальный размер легких. Причем в наибольшей степени выражено увеличение именно вертикального размера. При спокойном дыхании вертикальный размер легких на вдо-

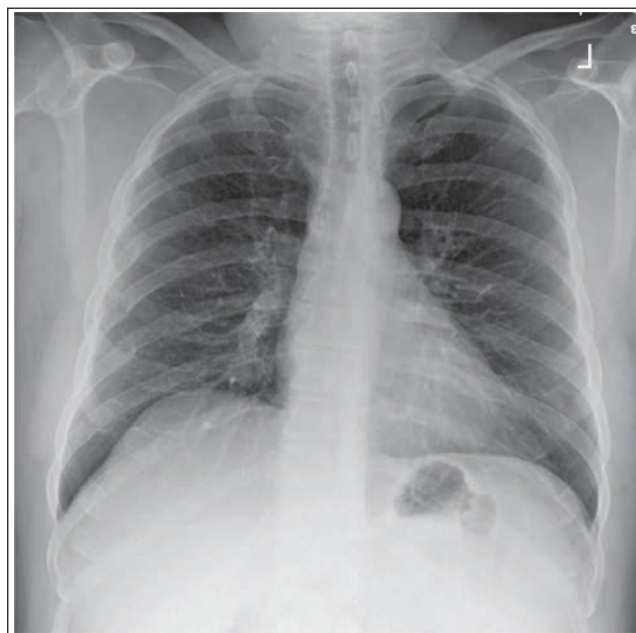

РИСУНОК 3.37 Рентгенограмма органов грудной клетки в ЗП проекции. Верх срединной коронарной плоскости наклонен назад.

хе увеличивается приблизительно на 1 см, а при глубоком вдохе он может увеличиться на целых 10 см. Чтобы при рентгенографии органов грудной клетки в вертикальном положении полностью отобразить легочные поля, необходимо дать команду пациенту сделать два глубоких вдоха, и в конце второго вдоха выполнить экспозицию.

Добиться максимального воздухонаполнения легких может быть сложно вследствие заболевания, позднего срока беременности, чрезмерного ожирения, сутулости в положении сидя и одежды, сдавливающей живот. Если диафрагма располагается выше задних отрезков десятых ребер, то это значит, что легкие не были полностью расправлены. Прежде чем повторить процедуру проверьте, может ли неглубокий вдох быть обусловлен состоянием пациента, и может ли он вдохнуть глубже. На рентгенограмме органов грудной клетки при неглубоком вдохе будут отмечаться более широкая тень сердца и большая яркость легочной ткани, поскольку уменьшение объема воздуха приведет к сгущению легочной ткани (рис. 3.38).

При пневмотораксе или наличии инородного тела может потребоваться рентгенограмма органов грудной клетки в ЗП проекции на выдохе. При этом рекомендации по анализу такого изображения такие же, как и по анализу рентгенограммы, полученной на вдохе, за исключением количества ребер, которые должны визуализироваться над диафрагмой. Так, достаточно, чтобы на рентгенограмме в ЗП проекции на выдохе над диафрагмой визуализировались задние отрезки всего лишь восьми ребер. На такой рентгенограмме тень сердца шире и короче, а легкие плотнее. Чтобы при ручной настройке компенсировать увеличение плотности легочной ткани и улучшить детализацию легких, может потребоваться увеличение экспозиции (мАс).

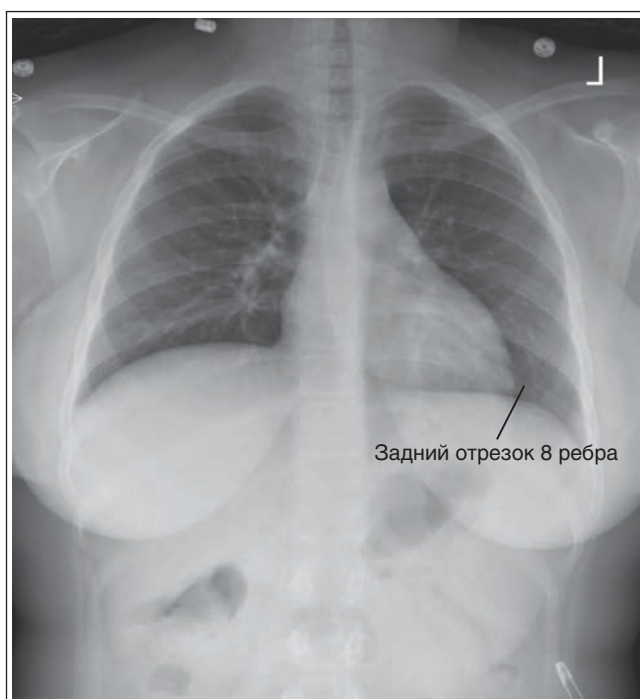
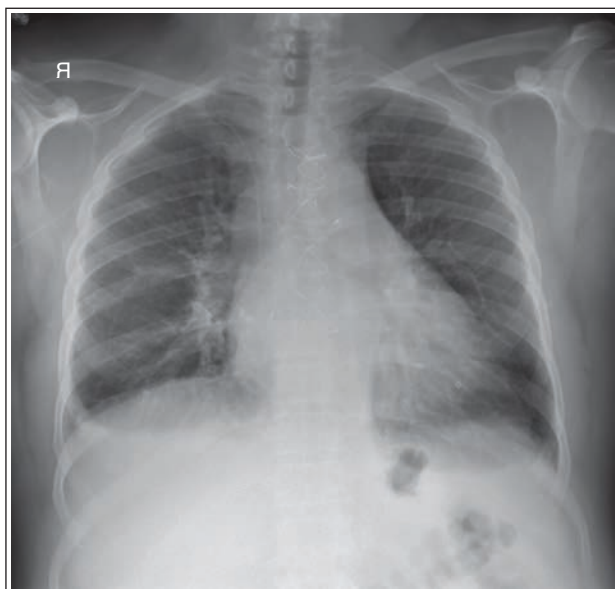


РИСУНОК 3.38 Рентгенограмма органов грудной клетки в 3П проекции, демонстрирующая неполный вдох.

Пример анализа рентгенограмм ОГК в 3П проекции

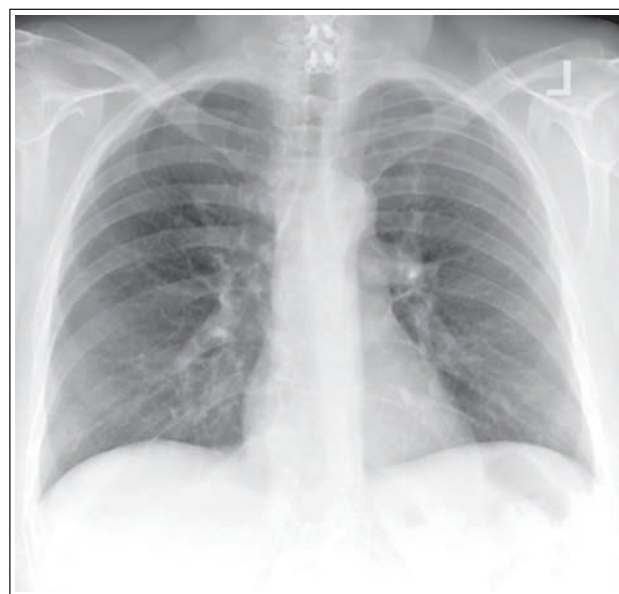

РЕНТГЕНОГРАММА 3.1

Анализ. Рукоятка грудины визуализируется на уровне третьего грудного позвонка, верхушки легких выступают над ключицами менее чем на 2,5 см. Верх срединной коронарной плоскости наклонен назад. Правый купол диафрагмы находится выше заднего отрезка десятого ребра. Рентгенография проведена на неполном вдохе.

Коррекция. Придвиньте верхнюю часть грудной клетки ближе к ПИ так, чтобы срединная коронарная плоскость стала параллельна ПИ. Попросите пациента сде-

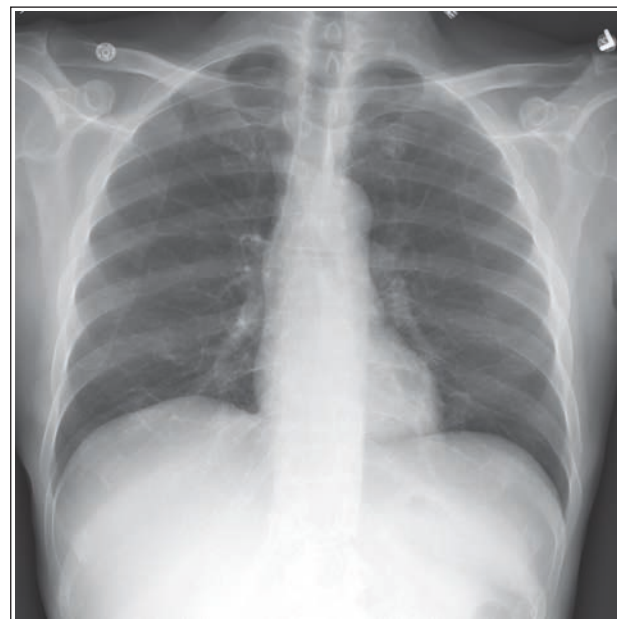
лать два глубоких вдоха и выполните экспозицию в конце второго вдоха.



РЕНТГЕНОГРАММА 3.2

Анализ. Рукоятка грудины визуализируется на уровне пятого грудного позвонка, верхушки легких выступают над ключицами более чем на 2,5 см. Верх срединной коронарной плоскости наклонен вперед.

Коррекция. Отодвиньте верхнюю часть грудной клетки от ПИ так, чтобы срединная коронарная плоскость стала параллельна ПИ.



РЕНТГЕНОГРАММА 3.3

Анализ. Грудинный конец правой ключицы находится дальше от позвоночного столба, чем грудинный конец левой ключицы. Правый бок располагается дальше от ПИ, чем левый бок. Лопатки накладываются на легочные поля.

Коррекция. Поверните правый бок ближе к ПИ так, чтобы срединная коронарная плоскость стала параллельна ПИ. Выдвиньте плечи пациента вперед, расположив тыльную поверхность его кистей на бедрах и развернув его локти вперед.

ОРГАНЫ ГРУДНОЙ КЛЕТКИ: БОКОВАЯ ПРОЕКЦИЯ (ЛЕВАЯ)

См. таблицу 3.4 и рис. 3.39 и 3.40.

Визуализация передненижних отделов легких и области сердца. Передненижние отделы легких и область сердца наиболее четко видны при рентгенографии в положении стоя. Если пациент сидит и наклоняется вперед, передняя брюшная стенка сдавливается, закрывая передненижние отделы легких и сердце; особенно это выражено у тучных пациентов (рис. 3.41). Чтобы лучше отобразить искомые зоны у сидящего пациента, попросите его слегка откинуться назад, что позволит растянуть переднюю брюшную стенку. Однако сильно отклоняться пациент не должен, иначе на рентгенограмму не попадут задние отделы легких. Следует помнить, что положение пациента при рентгенографии зависит от его общего состояния.

Ротация грудной клетки: положение срединной коронарной плоскости. Избежать ротации грудной клетки позволяет позиционирование срединной коронарной плоскости перпендикулярно ПИ. В таком положении правое легочное поле и ребра справа будут проекционно

увеличены, поскольку находятся на большем РОПИ по сравнению с левым легочным полем и ребрами слева. При рентгенографии органов грудной клетки в боковой проекции проекционное увеличение не позволяет правым и левым ребрам накладываться непосредственно друг на друга, вследствие чего между задними отрезками правых и левых ребер будет визуализироваться промежуток около 1 см. При этом задние отрезки правых ребер будут располагаться позади задних отрезков левых ребер (см. рис. 3.39). Если задние отрезки ребер накладываются непосредственно друг на друга, то такой промежуток будет визуализироваться между передними отрезками ребер, но заметить его труднее.

Ротацию грудной клетки в боковой проекции можно выявить, измерив степень наложения задних и передних отрезков ребер. Если величина промежутка между задними отрезками правых и левых ребер превышает 1,25 см, то грудная клетка была ротирована. Это приведет к тому, что часть легочного поля будет скрыта, а тени сердца и корней легких искажены. Чтобы понять, как нужно поменять положение пациента при ротации, необходимо обратить внимание на куполы диафрагмы и легкие. Если левое легкое на рентгенограмме располагается впереди правого, то левый бок пациента необходимо повернуть назад, а если правое легкое впереди левого, то повернуть назад правый бок. Поскольку при повороте оба легких движутся одновременно, то повернуть пациента следует на величину, равную половине расстояния между задними отрезками ребер за вычетом 1,25 см, что обусловлено проекционным увеличением.

ТАБЛИЦА 3.4 Органы грудной клетки: боковая проекция

Рекомендации по анализу изображений (рис. 3.39)	Рекомендации по укладке (рис. 3.40)
<ul style="list-style-type: none"> Четко видны передненижние отделы легких и сердце (рис. 3.41) 	<ul style="list-style-type: none"> <i>Компьютерная рентгенография:</i> расположите кассету для ПИ размером 35 × 43 см длинной стороной вертикально Приклоните левый бок пациента к ПИ
<ul style="list-style-type: none"> Задние отрезки правых и левых ребер почти накладываются друг на друга, промежуток между ними не превышает 1 см Грудина видна в профиле (рис. 3.42–3.45) <i>Сколиоз:</i> рис. 3.46 Нижняя челюсть находится за пределами экспозиционного поля 	<ul style="list-style-type: none"> Расположите пациента так, чтобы срединная коронарная плоскость была перпендикулярна ПИ. Плечевые суставы, задние отрезки правых и левых ребер и ПВПО с обеих сторон должны проекционно накладываться друг на друга Поднимите подбородок пациента, чтобы вывести его за пределы коллимированного поля
<ul style="list-style-type: none"> Отсутствует проекционное укорочение легких, куполы диафрагм почти полностью накладываются друг на друга (рис. 3.47–3.49) <i>Рентгенография ОГК в правой боковой проекции:</i> см. рис. 3.50 Отсутствует наложение мягких тканей плечевых костей на передние отделы верхушек легких (рис. 3.51) 	<ul style="list-style-type: none"> Расположите пациента так, чтобы срединная сагиттальная плоскость была параллельна ПИ Поднимите руки пациента так, чтобы плечевые кости располагались вертикально, а предплечья перекрещивались и лежали на голове. Также можно воспользоваться специальными поручнями
<ul style="list-style-type: none"> Срединная коронарная плоскость на уровне восьмого грудного позвонка находится в центре экспозиционного поля 	<ul style="list-style-type: none"> <i>Астеническое телосложение:</i> направьте ЦЛ горизонтально в центр срединной коронарной плоскости на 23 см ниже выступающего позвонка <i>Стеническое/гипостеническое телосложение:</i> на 25 см ниже <i>Гиперстеническое телосложение:</i> на 20 см ниже
<ul style="list-style-type: none"> В экспозиционное поле входят полностью легочные поля с верхушками, реберно-диафрагмальные углы и задние отрезки ребер 	<ul style="list-style-type: none"> Отцентрируйте ПИ относительно ЦЛ Отколмируйте экспозиционное поле так, чтобы в него входили нижние ребра, а латеральная его граница располагалась в пределах 2,5 см от линии кожи после полного вдоха
<ul style="list-style-type: none"> Куполы диафрагмы слегка изогнуты вверх и располагаются ниже восьмого грудного позвонка (рис. 3.52 и 3.53) 	<ul style="list-style-type: none"> Выполните экспозицию на задержке дыхания в конце второго полного вдоха

ПВПО — передние верхние подвздошные ости; ПИ — приемник изображения; ЦЛ — центральный луч.

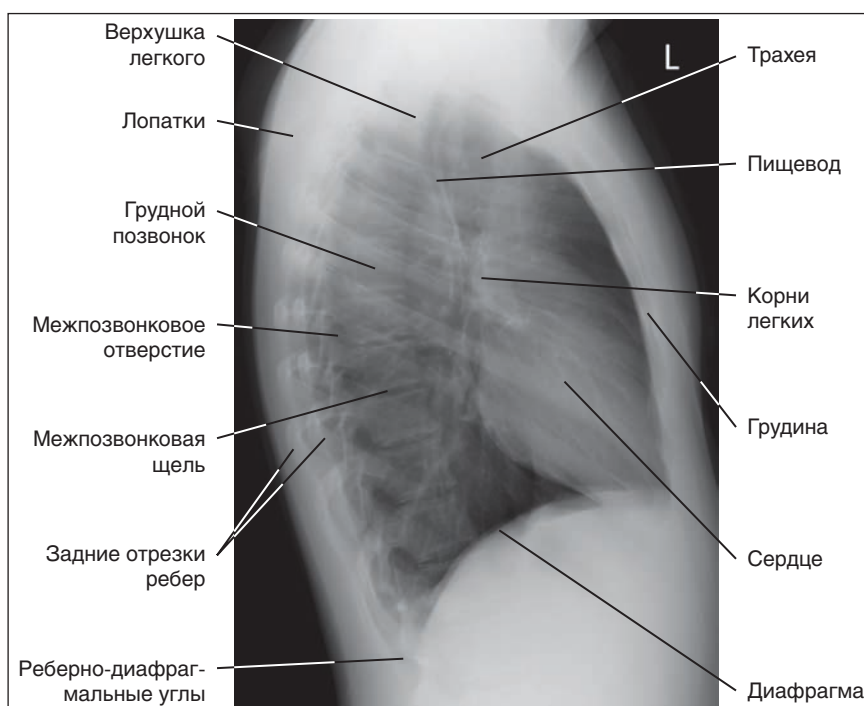


РИСУНОК 3.39 Рентгенограмма органов грудной клетки в левой боковой проекции: правильная укладка.

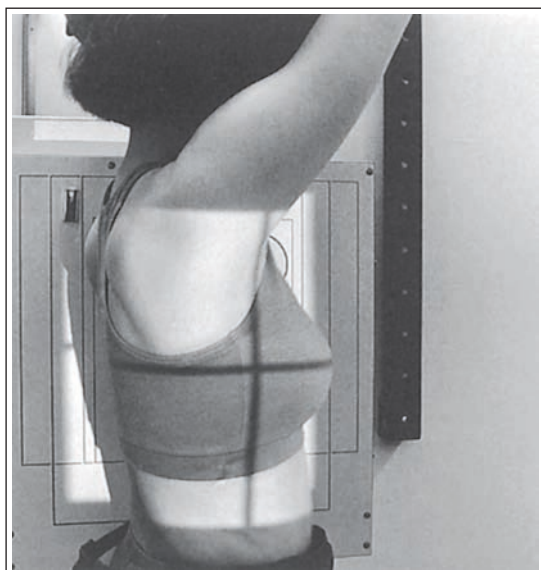

РИСУНОК 3.40 Правильное положение пациента для рентгенографии органов грудной клетки в левой боковой проекции.

Разница между правым и левым легкими. Отличить одно легкое от другого можно несколькими методами. Так, в соответствии с первым методом по газовому пузырю желудка находят левый купол диафрагмы. В вертикальном положении пациента газ в желудке скапливается в области его дна, располагающегося непосредственно под левым куполом диафрагмы (рис. 3.42). Таким образом, если газовый пузырь желудка виден на рентгенограмме, то левый купол диафрагмы будет располагаться непосредственно над ним.

В соответствии со вторым методом следует обратить внимание на легочную ткань, визуализирующуюся спереди от

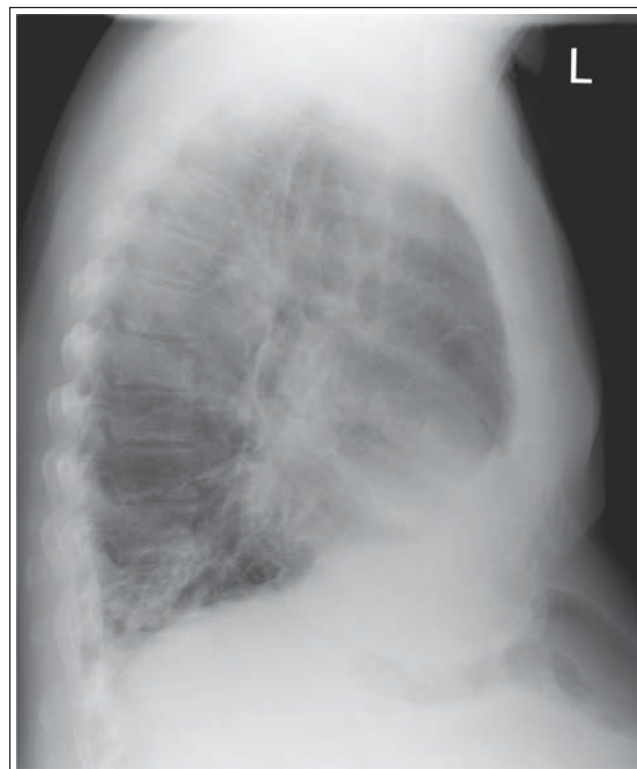

РИСУНОК 3.41 Рентгенограмма органов грудной клетки в левой боковой проекции. Мягкие ткани передней брюшной стенки сдавливают передненижние отделы легких.

грудины (см. рис. 3.42). В этом месте легочная ткань будет видна только при ротации правого легкого кпереди, в то время как при ротации левого легкого легочная ткань перед грудриной видна не будет (рис. 3.43). Это объясняется тем,

Анализ рентгенограмм тазобедренных суставов и таза

ПЛАН

Таз: ПЗ проекция, 427

Пример анализа рентгенограмм таза в ПЗ проекции, 432

Таз: ПЗ проекция в позе лягушки (модифицированный метод Кливза), 432

Пример анализа рентгенограмм таза в ПЗ проекции в позе лягушки, 436

Тазобедренный сустав: ПЗ проекция, 436

Пример анализа рентгенограмм тазобедренного сустава в ПЗ проекции, 441

Тазобедренный сустав: ПЗ проекция в позе лягушки (медиолатеральная по модифицированному методу Кливза), 441

Пример анализа рентгенограмм тазобедренного сустава в ПЗ проекции в позе лягушки, 445

Тазобедренный сустав: аксиолатеральная (нижневверхняя) проекция (по методу ДANELIУСА-Миллера), 445

Пример анализа рентгенограмм тазобедренного сустава

в аксиолатеральной проекции, 449

Крестцово-подвздошные суставы: аксиальная ПЗ проекция, 450

Пример анализа рентгенограмм крестцово-подвздошных суставов в аксиальной ПЗ проекции, 452

Крестцово-подвздошные суставы: косая ПЗ проекция (левая и правая), 452

Пример анализа рентгенограмм крестцово-подвздошных суставов в косой ПЗ проекции, 455

ЦЕЛИ

После прочтения этой главы вы будете знать:

- Как идентифицировать требуемые анатомические структуры на рентгенограммах тазобедренных суставов, таза и крестцово-подвздошных суставов
- Как правильно расположить пациента, приемник изображения (ПИ) и центральный луч (ЦЛ) для рентгенографии тазобедренных суставов, таза и крестцово-подвздошных суставов
- Как изменить положение пациента или ЦЛ, если при рентгенографии нижней конечности были допущены погрешности в укладке
- Какие жировые подушки визуализируются на рентгенограммах тазобедренных суставов и таза в ПЗ проекции
- Какие анатомические структуры проксимального отдела бедренной кости визуализируются при ротации нижней конечности
- Почему при переломе проксимального отдела бедренной кости для рентгенографии в ПЗ и боковой проекциях пациента нельзя поворачивать, и как в таком случае выполнить рентгенографию в этих проекциях
- Чем отличаются тазовые кости женщин и мужчин
- Как меняется отображение анатомических структур проксимального отдела бедренной кости при рентгенографии тазобедренного сустава или таза в позе лягушки, если дистальный отдел бедренной кости отводится на разный угол относительно ПИ
- Как найти шейку бедренной кости для рентгенографии тазобедренного сустава в аксиолатеральной проекции
- Как повернуть пациента для рентгенографии крестцово-подвздошного сустава в косой проекции.

КЛЮЧЕВЫЕ ТЕРМИНЫ

Внутренняя запирающая жировая подушка

Подвздошно-поясничная жировая подушка

Перикапсулярная жировая подушка

Ягодичная жировая подушка

РЕКОМЕНДАЦИИ ПО АНАЛИЗУ ИЗОБРАЖЕНИЙ

Технические параметры исследования. См. таблицу 7.1 и блок 7.1.

ТАЗ: ПЗ ПРОЕКЦИЯ

См. таблицу 7.2 и рис. 7.1–7.4.

Жировые подушки. При анализе рентгенограмм таза следует обращать внимание не только на костные структуры, но и на расположение жировых подушек. На рентгенограммах таза и тазобедренных суставов в передне-задней

БЛОК 7.1 Рекомендации по анализу технических параметров рентгенографии тазобедренного сустава и таза

- Видны идентификационные данные, требуемые в медицинском учреждении
- На рентгенограмме соответствующая сторона пациента обозначена маркером «П» или «Л», не закрывающим ЗИ
- Видны принятые меры по обеспечению радиационной защиты
- Четко видны трабекулярный рисунок и кортикальный слой костей
- Контрастное разрешение позволяет адекватно отобразить мягкие ткани, трабекулярный рисунок и кортикальный слой костей
- Отсутствуют квантовый шум и сатурация
- Минимизировано количество рассеянного излучения
- Отсутствуют артефакты от предметов, которые можно убрать

ЗИ—значения интереса.

(ПЗ) проекции визуализируются четыре жировые подушки, облегчающие обнаружение внутрисуставной и около-суставной патологии: внутренняя запирающая жировая подушка, лежащая у входа в малый таз медиальнее пограничной линии; подвздошно-поясничная жировая подушка, находящаяся медиальнее малого вертела; перикапсулярная жировая подушка, лежащая выше шейки бедренной кости; ягодичная жировая подушка, расположенная ниже и латеральнее перикапсулярной жировой подушки (см. рис. 7.3).

Разница между мужским и женским тазом. При оценке рентгенограммы таза в ПЗ проекции следует помнить о различиях в строении мужского и женского таза (табл. 7.3; см. рис. 7.1 и 7.4). Эти различия обусловлены тем, что строение женского таза способствует вынашиванию плода и его прохождению по родовым путям.

ТАБЛИЦА 7.1 Технические параметры рентгенографии таза и бедра

Проекция	кВ	Отсеивающая решетка	Камеры АКЭ	мАс	РИПИ
ПЗ, таз	80–85	Нужна	Обе наружные		100–120 см
ПЗ в позе лягушки, таз	80–85	Нужна	Обе наружные		100–120 см
ПЗ, бедро	80–85	Нужна	Центральная		100–120 см
ПЗ в позе лягушки, бедро	80–85	Нужна	Центральная		100–120 см
Нижне-верхняя, бедро	80–85	Нужна		60	100–120 см
ПЗ аксиальная, крестцово-подвздошный сустав	80–85	Нужна	Центральная		100–120 см
ПЗ косая, крестцово-подвздошный сустав	80–85	Нужна	Центральная		100–120 см
Педиатрическая	65–75	Нужна		3–5	100–120 см

Используйте отсеивающую решетку, если толщина объекта превышает 10 см, и корректируйте мАс в соответствии с отношением решетки. АКЭ—автоматический контроль экспозиции; ПЗ—передне-задняя; РИПИ—расстояние «источник–приемник изображения».

ТАБЛИЦА 7.2 Таз: ПЗ проекция

Рекомендации по анализу качества изображений (рис. 7.1)	Рекомендации по укладке (рис. 7.2)
<ul style="list-style-type: none"> • Контрастность и яркость достаточны, чтобы отобразить перикапсулярную ягодичную, подвздошно-поясничную и запирающую жировые подушки (рис. 7.3) • <i>Разница между мужским и женским тазом:</i> таблица 7.3 • Крестец и копчик выровнены относительно лобкового симфиза • Запирающие отверстия проекционно частично укорочены, имеют одинаковую форму и размер • Крылья подвздошных костей проекционно частично укорочены, симметричны (рис. 7.5 и 7.6) • Отсутствует проекционное укорочение шеек бедренных костей • Большой вертел визуализируется в профиль с латеральной стороны • Малые вертелы накладываются на шейки бедренных костей (рис. 7.7–7.9) • <i>Перелом проксимального отдела бедренной кости или ее шейки:</i> рис. 7.10 • <i>Вывих тазобедренного сустава:</i> рис. 7.11 • Середина низа крестца находится в центре экспозиционного поля. • <i>Ортопедические приспособления:</i> рис. 7.12 • В экспозиционное поле входят крылья подвздошных костей, лобковый симфиз, седалищные кости, вертлужные впадины, шейки и головки бедренных костей, большие и малые вертелы 	<ul style="list-style-type: none"> • Задайте соответствующие технические параметры • Разместите пациента лежа на спине с разогнутыми коленями для рентгенографии в ПЗ проекции • Расположите срединную сагитальную плоскость тела посередине ПИ • Разместите ПВПО на равном расстоянии от ПИ так, чтобы срединная коронарная плоскость была параллельна ПИ • Поверните нижние конечности внутрь так, чтобы надмыщелки бедренных костей располагались параллельно ПИ, а стопы находились под углом 15–20° к вертикали • Направьте ЦЛ перпендикулярно срединной сагитальной плоскости на середине расстояния между лобковым симфизом и центром линии, соединяющей ПВПО • Отцентрируйте ПИ и отсеивающую решетку относительно ЦЛ • Отколмируйте экспозиционное поле так, чтобы нижняя граница располагалась ниже лобкового симфиза на 12,5 см (либо длина поля составляла 35 см), а поперечные границы находились в пределах 1,25 см от линии кожи (либо ширина поля составляла 43 см)

ПВПО—передние верхние подвздошные кости; ПИ—приемник изображения; ЦЛ—центральный луч.

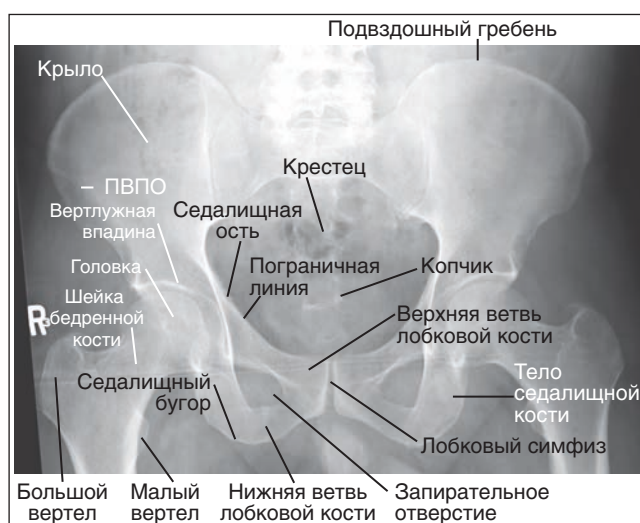


РИСУНОК 7.1 Рентгенограмма мужского таза в ПЗ проекции, правильное расположение.

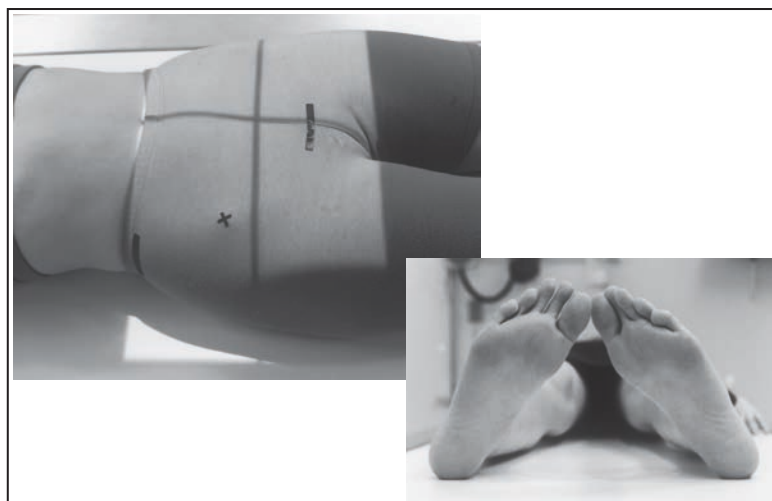


РИСУНОК 7.2 Правильное положение пациента для рентгенографии таза в ПЗ проекции.

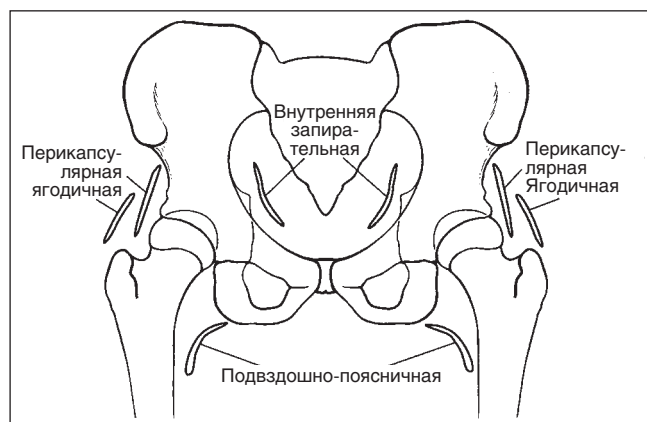


РИСУНОК 7.3 Локализация жировых подушек.

ТАБЛИЦА 7.3		
Разница между мужским и женским тазом		
Параметр	Мужской таз (рис. 7.1)	Женский таз (рис. 7.4)
Форма в целом	Более массивный, глубокий и узкий	Менее крупный, менее глубокий и более широкий
Крыло подвздошной кости	Более узкое	Более широкое
Лобковый угол	Острый	Тупой
Вход в таз	Менее крупный, в форме сердца	Более крупный, округлой формы
Запирательное отверстие	Более крупное	Менее крупное

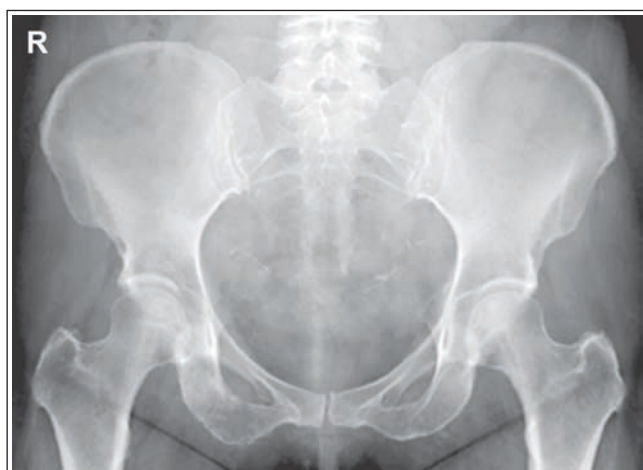

РИСУНОК 7.4 Рентгенограмма женского таза в ПЗ проекции, правильное положение.

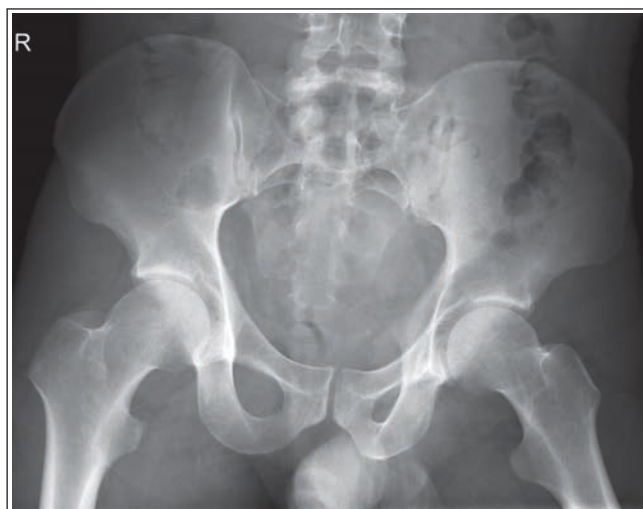

РИСУНОК 7.5 Рентгенограмма таза в ПЗ проекции с ротацией влево (левая задняя косая проекция).

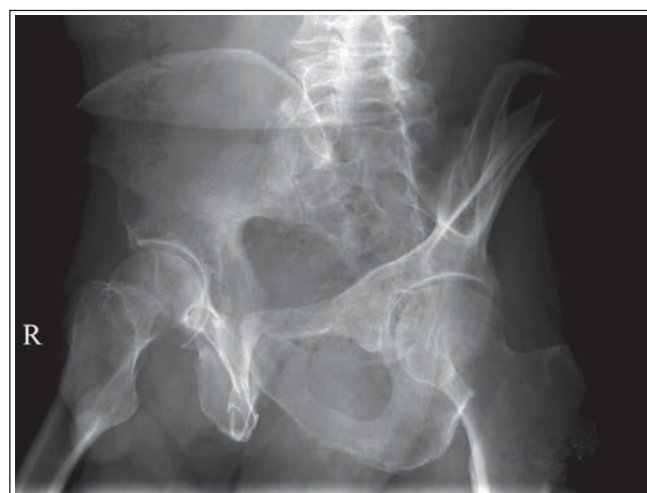

РИСУНОК 7.6 Рентгенограмма таза в ПЗ проекции с ротацией вправо (правая задняя косая проекция).

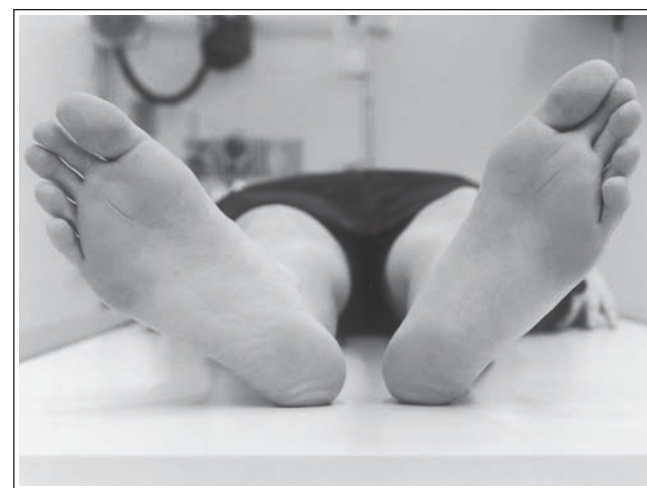

РИСУНОК 7.7 Неправильное положение стоп.

Ротация таза: левая задняя косая проекция. Если таз повернут для рентгенографии в левой задней косой (ЛЗК) проекции, крыло левой подвздошной кости будет укорочено в меньшей степени, чем крыло правой, будет отсутствовать наложение пограничной линии на левую седалищную ось, левое запирательное отверстие будет укорочено сильнее, чем правое, а крестец и копчик будут повернуты в сторону правого тазобедренного сустава относительно лобкового симфиза (рис. 7.5).

Ротация таза: правая задняя косая проекция. Если таз повернут для рентгенографии в правой задней косой (ПЗК) проекции, то крыло правой подвздошной кости будет укорочено в меньшей степени, чем крыло левой, будет отсутствовать наложение пограничной линии на правую седалищную ось, правое запирательное отверстие будет укорочено сильнее, чем левое, а крестец и копчик будут повернуты в сторону левого тазобедренного сустава (рис. 7.6).

Наружная ротация нижней конечности. В расслабленном положении лежа на спине нижние конечности пациента обычно поворачиваются наружу. При рентгенографии таза в ПЗ проекции чем больше нижняя конечность

повернута наружу, тем больше на полученном изображении шейка бедренной кости будет наклонена назад и проекционно укорочена. Если нижняя конечность повернута наружу так, что стопа располагается под углом 45° к приемнику изображения (ПИ), а надмыщелки бедренной кости под углом $60-65^\circ$ к нему, то шейка бедренной кости будет визуализироваться в торец, а малый вертел — в профиль (рис. 7.7 и 7.8).

Недостаточная внутренняя ротация нижней конечности. Если нижняя конечность повернута так, что стопа располагается вертикально, и надмыщелки бедренной кости находятся под углом $15-20^\circ$ к ПИ, то малый вертел будет визуализироваться частично в профиль, а шейка бедренной кости будет проекционно укорочена в меньшей степени (рис. 7.9).

Перелом проксимального отдела бедренной кости или ее шейки. Часто при подозрении на перелом проксимального отдела бедренной кости или ее шейки назначают вместо рентгенографии тазобедренного сустава в ПЗ проекции рентгенографию таза. Это обусловлено тем, что перелом проксимального отдела бедренной кости ча-

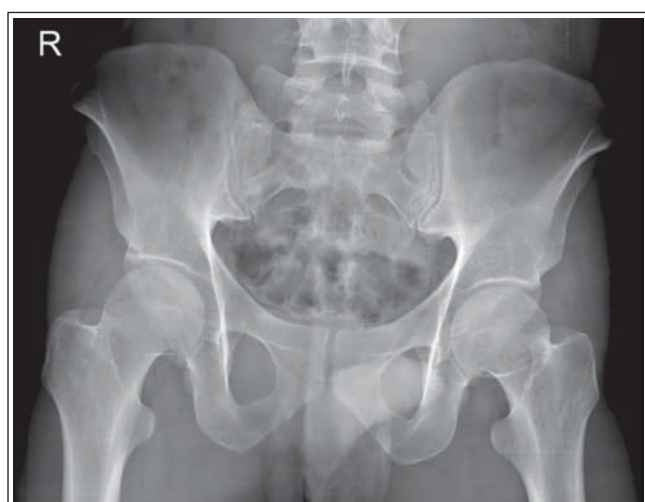

РИСУНОК 7.8 Рентгенограмма таза в ПЗ проекции. Нижние конечности повернуты наружу так, что стопы располагаются под углом 45° к ПИ.

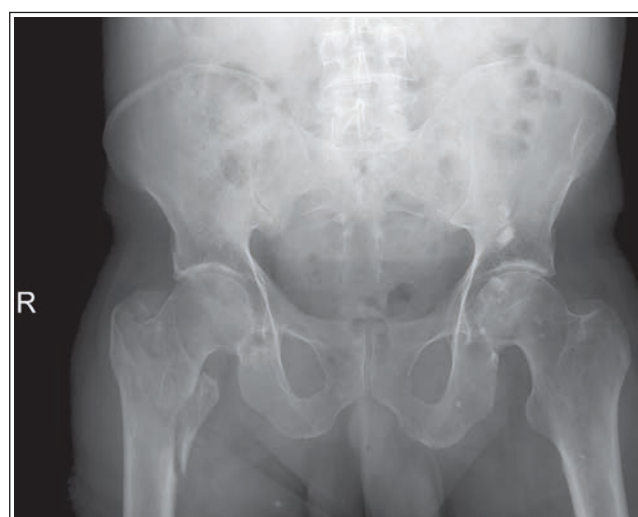

РИСУНОК 7.10 Рентгенограмма таза в ПЗ проекции, перелом шейки правой бедренной кости.

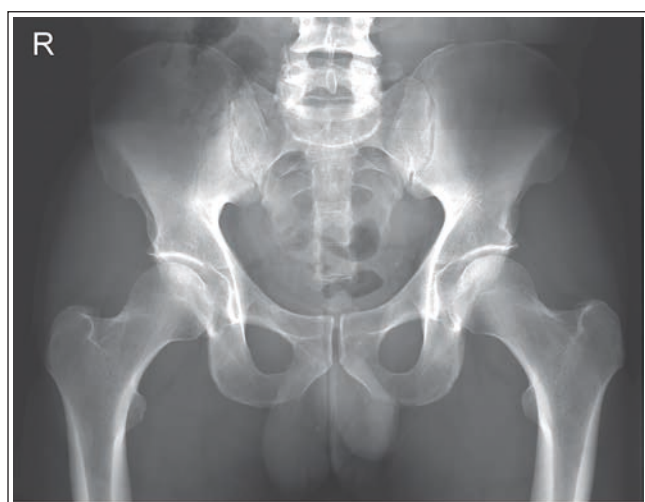

РИСУНОК 7.9 Рентгенограмма таза в ПЗ проекции. Стопы располагались вертикально, а надмыщелки бедренных костей под углом 60–65° к ПИ.

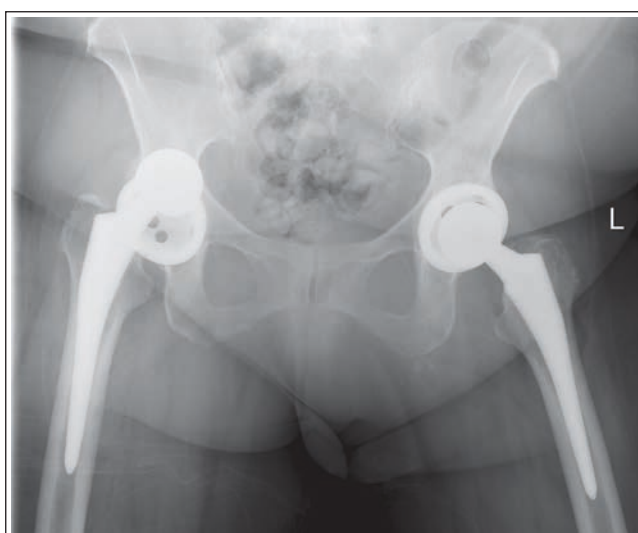


РИСУНОК 7.11 Рентгенограмма таза в ПЗ проекции, вывих головки эндопротеза правой бедренной кости.

сто сочетается с переломом таза. При подозрении на перелом проксимального отдела бедренной кости или ее шейки нижние конечности поворачивать внутрь не следует, а следует сохранить исходное положение пациента, если иное не предписано в вашем медицинском учреждении. Если нижняя конечность не будет повернута наружу, то на рентгенограмме шейка исследуемой бедренной кости будет проекционно несколько укорочена, а малый вертел не будет накладываться на диафиз бедренной кости (рис. 7.10).

Вывих тазобедренного сустава. Если рентгенография таза в ПЗ проекции назначена при подозрении на вывих тазобедренного сустава, то исследуемую нижнюю конечность поворачивать наружу не следует, а следует оставить в исходном положении. На рентгенограмме головка бедренной кости будет визуализироваться выше вертлужной впадины (рис. 7.11).

Тотальное эндопротезирование тазобедренного сустава. При рентгенографии таза и тазобедренного сустава в ПЗ проекции перед выполнением тотального эн-

допротезирования тазобедренного сустава в экспозиционное поле следует поместить рентгеноконтрастный шаблонный маркер. Благодаря этому можно определить фактор увеличения рентгенограммы, требуемый размер эндопротеза и подготовиться к возможным трудностям, которые могут возникнуть во время оперативного вмешательства вследствие нарушения взаимного расположения костных структур (рис. 7.12).

Ортопедические приспособления для тазобедренного сустава и проксимального отдела бедренной кости. Если рентгенография таза в ПЗ проекции назначена пациенту, у которого в области тазобедренного сустава или проксимального отдела бедренной кости установлено ортопедическое приспособление, то на рентгенограмме такое приспособление должно быть отображено полностью. Для этого можно расположить ПИ и центральный луч (ЦЛ) дистальнее (см. рис. 7.12). Если при этом не увеличить размер коллимированного поля, то на рентгенограмме могут быть обрезаны верхние края подвздошных костей.

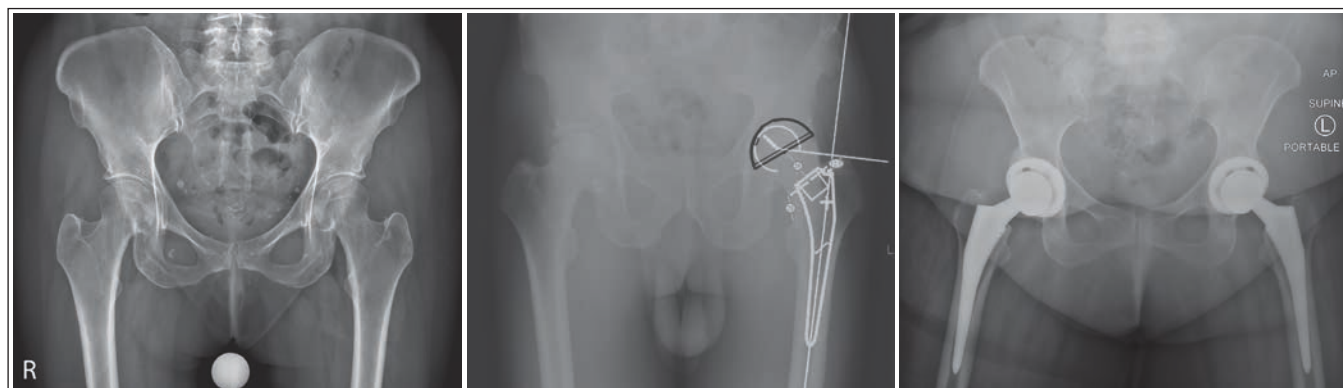
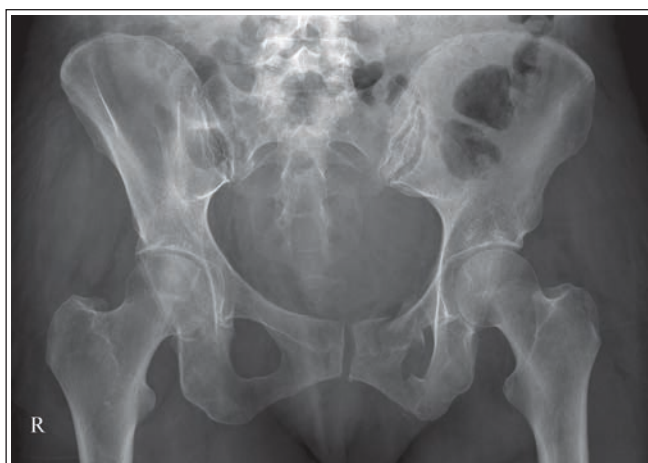
РИСУНОК 7.12 Рентгенограммы таза в ПЗ проекции до и после тотального эндопротезирования тазобедренных суставов. Показаны расчеты.

Пример анализа рентгенограммы таза в ПЗ проекции



РЕНТГЕНОГРАММА 7.1

Анализ. Левое запирающее отверстие проекционно более укорочено, чем правое. Крыло левой подвздошной кости проекционно менее укорочено, чем крыло правой. Крестец и копчик повернуты в сторону правого тазобедренного сустава. Малые вертелы визуализируются медиально, шейки бедренных костей проекционно укорочены. Таз был повернут влево (левая задняя косая проекция), а нижние конечности — наружу.

Коррекция. Поверните таз в сторону правого тазобедренного сустава так, чтобы передние верхние подвздошные ости (ПВПО) располагались на равном расстоянии от ПИ. Поверните нижние конечности внутрь так, чтобы стопы находились под углом 15–20° к вертикали, а надмыщелки бедренных костей — параллельно рентгеновскому столу.

ТАЗ: ПЗ ПРОЕКЦИЯ В ПОЗЕ ЛЯГУШКИ (МОДИФИЦИРОВАННЫЙ МЕТОД КЛИВЗА)

См. таблицу 7.4 и рисунки 7.13 и 7.14.

Ротация таза: ЛЗК проекция. Если таз повернут для ЛЗК проекции, то на рентгенограмме левая подвздошная

кость проекционно будет укорочена меньше, чем правая; левая седалищная ость не будет накладываться на пограничную линию; левое запирающее отверстие будет проекционно укорочено больше, чем правое; крестец и копчик не будут выровнены относительно лобкового симфиза, но будут повернуты в сторону правого тазобедренного сустава (рис. 7.15).

Ротация таза: ПЗК проекция. Если таз повернут для ПЗК проекции, то будет верно обратное. Правая подвздошная кость проекционно будет укорочена меньше, чем левая; правая седалищная ость не будет накладываться на пограничную линию; правое запирающее отверстие будет проекционно укорочено больше, чем левое; а крестец и копчик будут повернуты в сторону левого тазобедренного сустава.

Положение малого и большого вертелов. Для рентгенографии таза и тазобедренных суставов в ПЗ проекции в позе лягушки определить положение большого и малого вертелов можно, если пациент согнет коленный и тазобедренный суставы. Чтобы лучше понять, как меняется положение вертелов относительно проксимального отдела бедренной кости при подъеме ее дистального отдела во время сгибания коленного и тазобедренного суставов, изучите соответствующий костный препарат. Сначала расположите бедренную кость на ровной поверхности как для рентгенографии в ПЗ проекции. Обратите внимание, как при подъеме дистального отдела бедренной кости большой вертел вращается вокруг ее проксимального отдела. Сначала большой вертел движется под проксимальным отделом бедренной кости; затем при дальнейшем подъеме дистального отдела бедренной кости большой вертел занимает медиальное положение относительно нее. Чтобы расположить большой вертел точно под проксимальным отделом бедренной кости, а малый вертел отобразить в профиль, следует согнуть коленный и тазобедренный суставы так, чтобы бедренная кость располагалась под углом 60–70° к ПИ (20–30° к вертикали, рис. 7.16).

Недостаточное сгибание коленного и тазобедренного суставов. Если при рентгенографии таза в ПЗ проекции в позе лягушки коленные и тазобедренные суставы согнуты недостаточно для того, чтобы расположить бедренные кости под углом 60–70° к ПИ, на рентгенограмме большие вертелы будут визуализироваться частично в профиль с латеральной стороны (рис. 7.17).

ТАБЛИЦА 7.4 Таз: ПЗ проекция в позе лягушки

Рекомендации по анализу качества изображений (рис. 7.13)	Рекомендации по укладке (рис. 7.14)
<ul style="list-style-type: none"> • Контрастность и яркость достаточны, чтобы отобразить перикапсулярную ягодичную, подвздошно-поясничную и запирающую жировые подушки (рис. 7.3) • Крестец и копчик выровнены относительно лобкового симфиза • Запирающие отверстия проекционно частично укорочены, имеют одинаковую форму и размер • Крылья подвздошных костей проекционно частично укорочены, симметричны (рис. 7.15) 	<ul style="list-style-type: none"> • Задайте соответствующие технические параметры • Разместите пациента лежа на спине с разогнутыми коленями для рентгенографии в ПЗ проекции • Расположите срединную сагитальную плоскость тела посередине ПИ • Разместите ПВПО на равном расстоянии от ПИ так, чтобы срединная коронарная плоскость была параллельна ПИ • Согните коленные и тазобедренные суставы так, чтобы бедренные кости находились под углом 60–70° к ПИ (20–30° к вертикали) • Отведите диафизы бедренных костей на 45° относительно ПИ
<ul style="list-style-type: none"> • Малые вертелы визуализируются в профиль с медиальной стороны • Шейки бедренных костей накладываются на большие вертелы (рис. 7.16–7.18) • Шейки бедренных костей проекционно частично укорочены • Проксимальные края больших вертелов визуализируются на одном уровне посередине между головками бедренных костей и малыми вертелами (рис. 7.19–7.22). • Середина нижней половины крестца находится в центре экспозиционного поля • <i>Подвижность тазобедренного сустава:</i> рис. 7.23 и 7.24 • В экспозиционное поле входят подвздошные кости, лобковый симфиз, седалищные кости, вертлужные впадины, шейки и головки бедренных костей, большие и малые вертелы 	<ul style="list-style-type: none"> • Направьте ЦЛ перпендикулярно срединной сагитальной плоскости на 2,5 см выше лобкового симфиза • Отцентрируйте ПИ и отсеивающую решетку относительно ЦЛ • Отколмируйте экспозиционное поле так, чтобы нижняя граница располагалась ниже лобкового симфиза на 12,5 см (либо длина поля составляла 35 см), а поперечные границы находились в пределах 1,25 см от линии кожи (либо ширина поля составляла 43 см)

ПИ — приемник изображения; ЦЛ — центральный луч.

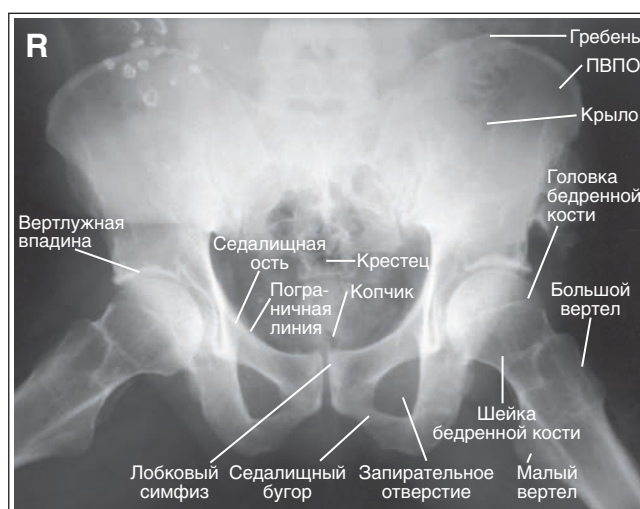


РИСУНОК 7.13 Рентгенограмма таза в ПЗ проекции в позе лягушки, правильное расположение.

Избыточное сгибание коленного и тазобедренного суставов. Если при рентгенографии таза в ПЗ проекции в позе лягушки коленные и тазобедренные суставы согнуты избыточно для того, чтобы расположить бедренные кости под углом 60–70° к ПИ, на рентгенограмме большие вертелы будут визуализироваться с медиальной стороны (рис. 7.18).

Отведение бедренной кости. От выраженности отведения бедренной кости зависит степень проекционного укорочения шейки бедренной кости и уровень, на котором большие вертелы визуализируются между головками

бедренных костей и их малыми вертелами. Расположите бедренную кость на ровной поверхности как для рентгенографии в ПЗ проекции, поднимите дистальный отдел бедренной кости так, чтобы большой вертел находился под проксимальным отделом бедренной кости, а малый вертел отображался в профиль (под углом 20–30° к вертикали и 60–70° к ровной поверхности). Из этого положения отведите бедренную кость (сдвиньте ее латеральную поверхность в сторону поверхности стола). Обратите внимание, что по мере движения кости в сторону поверхности стола шейка бедренной кости будет отображаться все в большей

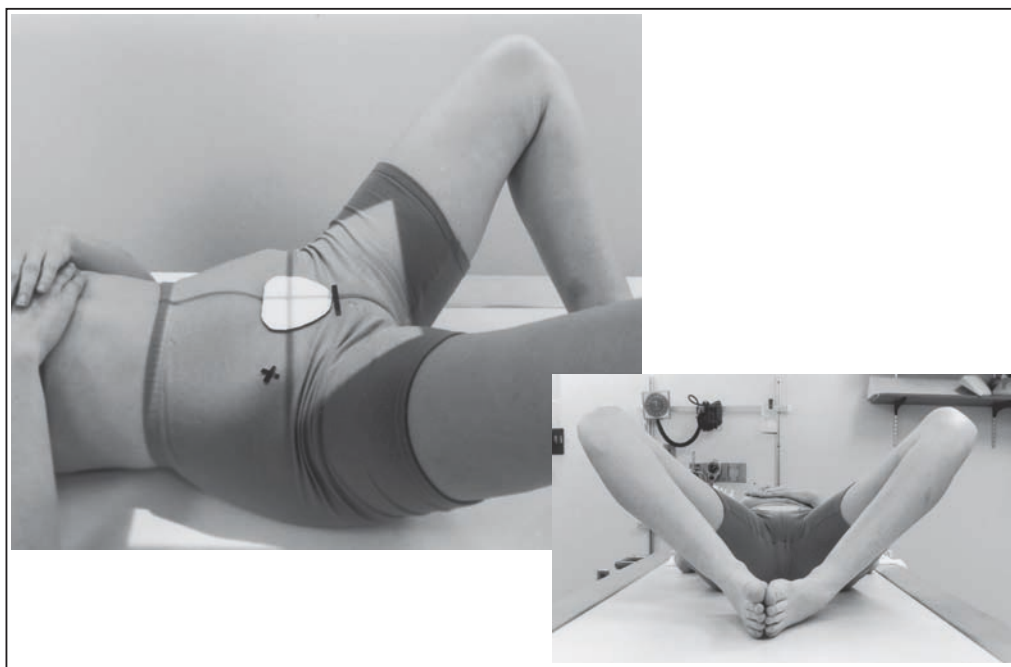


РИСУНОК 7.14 Правильное положение пациента для рентгенографии таза в ПЗ проекции в позе лягушки.

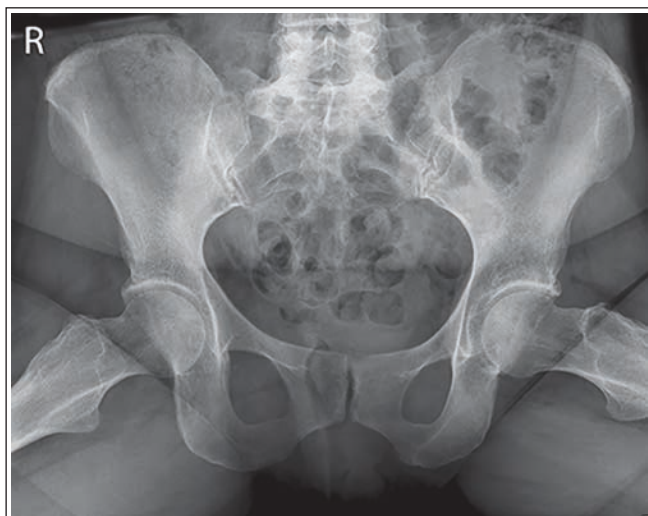

РИСУНОК 7.15 Рентгенограмма таза в ПЗ проекции в позе лягушки, правильное расположение.

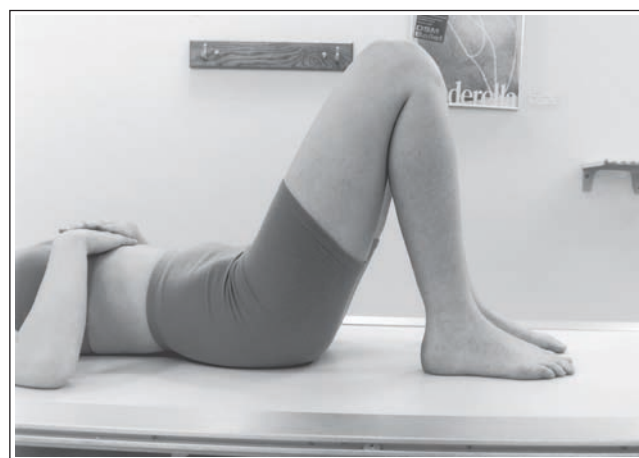

РИСУНОК 7.16 Правильное положение пациента для рентгенографии таза в ПЗ проекции в позе лягушки. Бедренные кости наклонены на 60–70° к ПИ.

степени в торец, а большой вертел будет сдвигаться проксимально (в сторону головки бедренной кости). На рентгенограмме таза в ПЗ проекции в позе лягушки степень отведения проксимальных отделов бедренных костей может отличаться.

Внешний вид проксимального отдела бедренной кости будет зависеть от выраженности ее отведения. В стандартном случае обе бедренные кости должны быть отведены одинаково. Исключением считается выполнение рентгенографии для оценки подвижности тазобедренного сустава. Симметричное отведение позволяет избежать ротации таза. Чтобы сохранить принятое положение, под бедренные кости могут помещаться губчатые клинья. Для понимания того, как отведение нижней конечности влияет на визуализацию шейки бедренной кости и положение большого

вертела, воспользуйтесь соответствующим костным препаратом.

Недостаточное отведение бедренной кости. Если при рентгенографии таза в ПЗ проекции в позе лягушки диафизы бедренных костей отведены менее чем на 45° относительно ПИ (рис. 7.19), на рентгенограмме будет отсутствовать проекционное укорочение шеек бедренных костей, а проксимальный край больших вертелов будет располагаться приблизительно на уровне малых вертелов (рис. 7.20).

Избыточное отведение бедренной кости. Если при рентгенографии таза в ПЗ проекции в позе лягушки диафизы бедренных костей отведены более чем на 45° относительно ПИ (рис. 7.21), на рентгенограмме проксимальные отделы бедренных костей будут проекционно укорочены в минимальной степени, проксимальный край больших вертелов

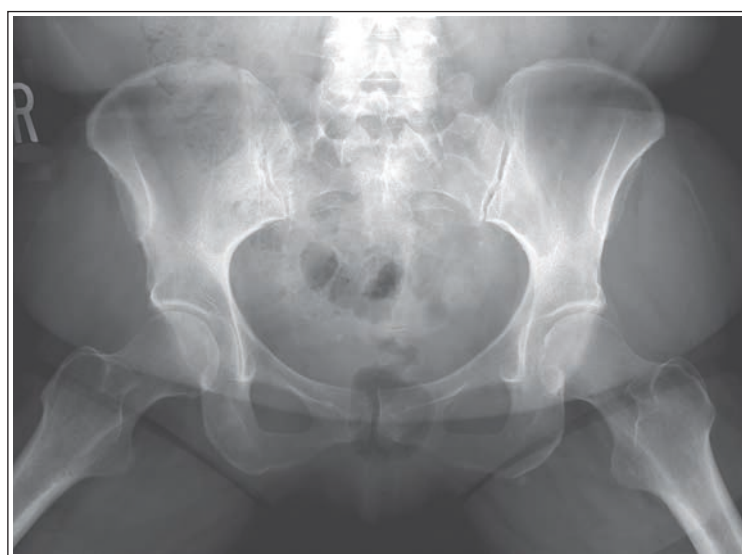


РИСУНОК 7.17 Рентгенограмма таза в ПЗ проекции в позе лягушки. Коленные и тазобедренные суставы согнуты недостаточно.

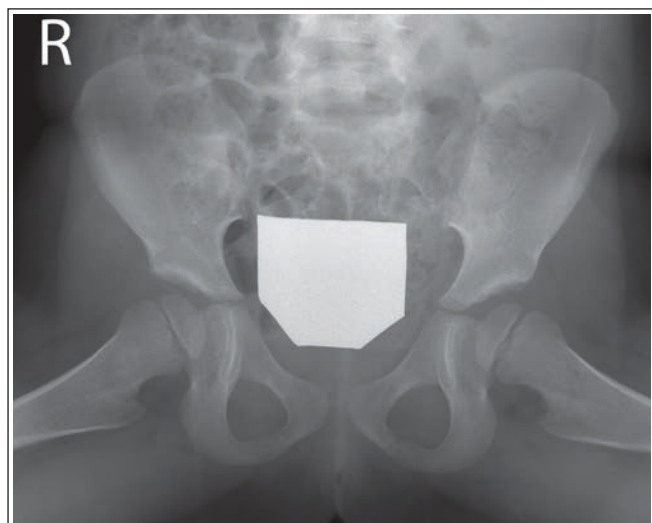

РИСУНОК 7.18 Рентгенограмма таза в ПЗ проекции в позе лягушки. Коленные и тазобедренные суставы были согнуты избыточно (<math>< 60^\circ</math> относительно ПИ).

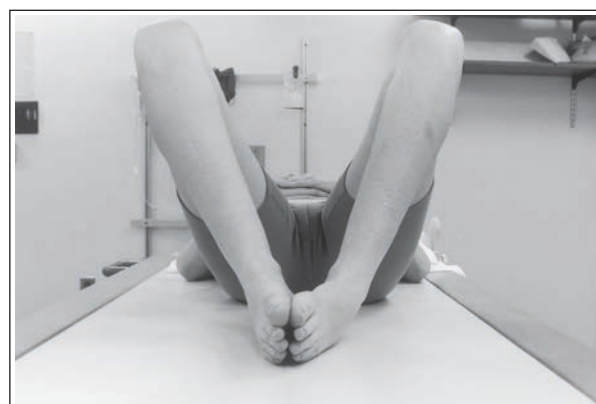

РИСУНОК 7.19 Бедренные кости отведены слабо (на 20° от вертикали).

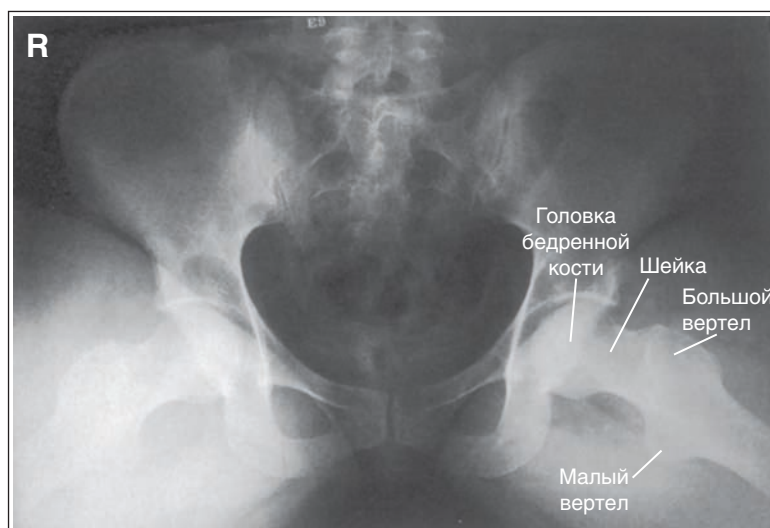


РИСУНОК 7.20 Рентгенограмма таза в ПЗ проекции в позе лягушки. Бедренные кости были отведены на $60\text{--}70^\circ$ относительно ПИ.

будет располагаться приблизительно на уровне головок бедренных костей, а их шейки будут визуализироваться в торец (рис. 7.22).

Оценка подвижности тазобедренного сустава.

Если рентгенография в стандартной ПЗ проекции и в ПЗ проекции в позе лягушки (медиолатеральная) выполняют-

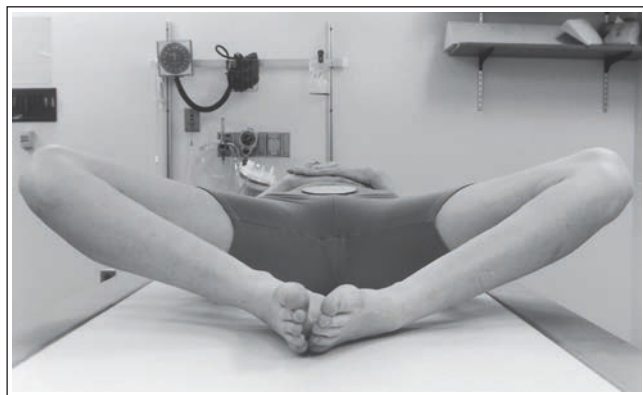


РИСУНОК 7.21 Бедренные кости отведены максимально (20° к ПИ).

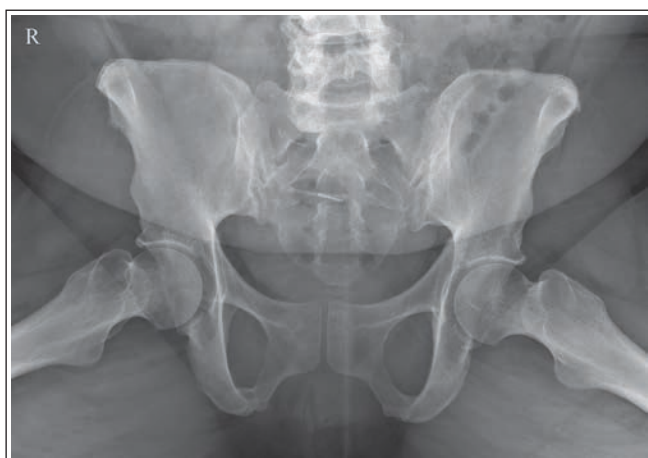

РИСУНОК 7.22 Рентгенограмма таза в ПЗ проекции в позе лягушки. Бедренные кости отведены на 20° относительно ПИ.

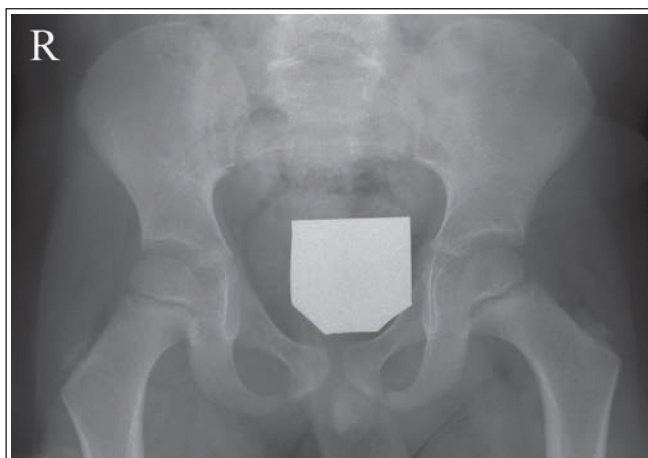


РИСУНОК 7.23 Рентгенограмма таза ребенка в ПЗ проекции, правильное положение для оценки подвижности тазобедренных суставов.

ся для оценки подвижности тазобедренного сустава, ЦЛ должен быть направлен на 2,5 см выше лобкового симфиза (рис. 7.23 и 7.24). Более низкое положение ЦЛ для ПЗ проекции позволит отобразить тазобедренные суставы в центре рентгенограммы.

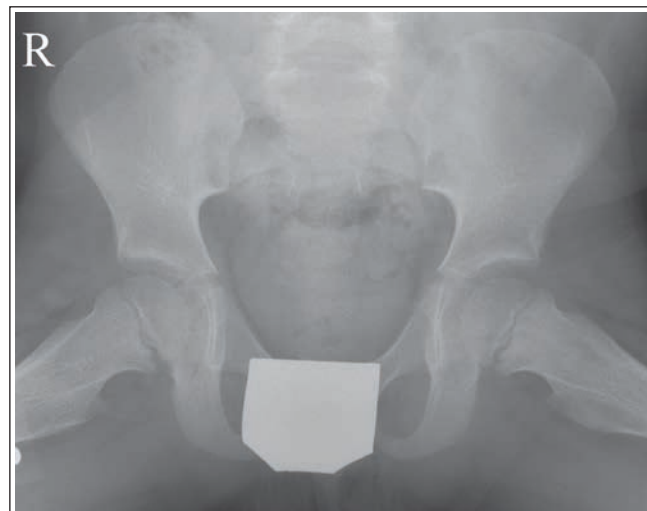
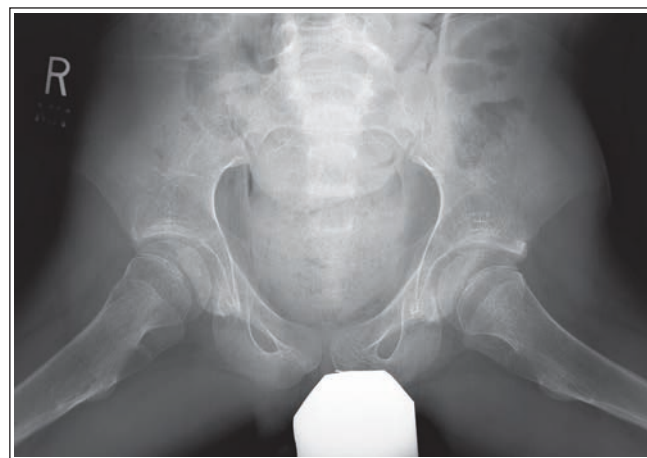
РИСУНОК 7.24 Рентгенограмма таза ребенка в ПЗ проекции в позе лягушки, полученная для оценки подвижности тазобедренных суставов.

Пример анализа рентгенограммы таза в ПЗ проекции в позе лягушки



РЕНТГЕНОГРАММА 7.2

Анализ. Проксимальные края больших вертелов находятся на одном уровне с головками бедренных костей. Шейки бедренных костей проекционно укорочены. Бедренные кости были отведены более чем на 45° относительно рентгеновского стола.

Коррекция. Уменьшите степень отведения бедренных костей до 45°.

ТАЗОБЕДРЕННЫЙ СУСТАВ: ПЗ ПРОЕКЦИЯ

См. таблицу 7.5 и рисунки 7.25 и 7.26.

ТАБЛИЦА 7.5 Тазобедренный сустав: ПЗ проекция

Рекомендации по анализу качества изображений (рис. 7.25)	Рекомендации по укладке (рис. 7.26)
<ul style="list-style-type: none"> • Контрастность и яркость достаточны, чтобы отобразить перикапсулярную ягодичную, подвздошно-поясничную и запирающую жировые подушки (рис. 7.3) • Крестец и копчик выровнены относительно лобкового симфиза • Запирающие отверстия открыты • Крыло подвздошной кости проекционно частично укорочено • Седалищная ость выровнена относительно пограничной линии (рис. 7.27–7.31) 	<ul style="list-style-type: none"> • Задайте соответствующие технические параметры • Разместите пациента лежа на спине с разогнутыми коленями для рентгенографии в ПЗ проекции • Расположите срединную сагитальную плоскость тела по середине ПИ и отсеивающей решетки • Разместите ПВПО на равном расстоянии от ПИ так, чтобы срединная коронарная плоскость была параллельна ПИ • Поверните нижнюю конечность внутрь так, чтобы надмыщелки бедренной кости располагались параллельно ПИ
<ul style="list-style-type: none"> • Отсутствует проекционное укорочение шейки бедренной кости • Большой вертел визуализируется в профиль с латеральной стороны • Малый вертел накладывается на шейку бедренной кости (рис. 7.29–7.31) • Перелом проксимального отдела бедренной кости или ее шейки: рис. 7.32 • Вывих тазобедренного сустава: рис. 7.33 	<ul style="list-style-type: none"> • Направьте ЦЛ перпендикулярно головке бедренной кости или ее шейке (рис. 7.35)
<ul style="list-style-type: none"> • Головка бедренной кости или ее шейка находится в центре экспозиционного поля. • Ортопедическое приспособление: рис. 7.34 • В экспозиционное поле входят вертлужная впадина, большой и малый вертелы, головка бедренной кости и ее шейка, половина крестца, копчик и лобковый симфиз 	<ul style="list-style-type: none"> • Центрируйте ПИ и отсеивающую решетку относительно ЦЛ • Отколмируйте экспозиционное поле так, чтобы в него входила ПВПО, а поперечные границы находились в пределах 1,25 см от линии кожи латерального края бедра (либо ширина поля составляла 25 см)

ПИ—приемник изображения; ЦЛ—центральный луч.

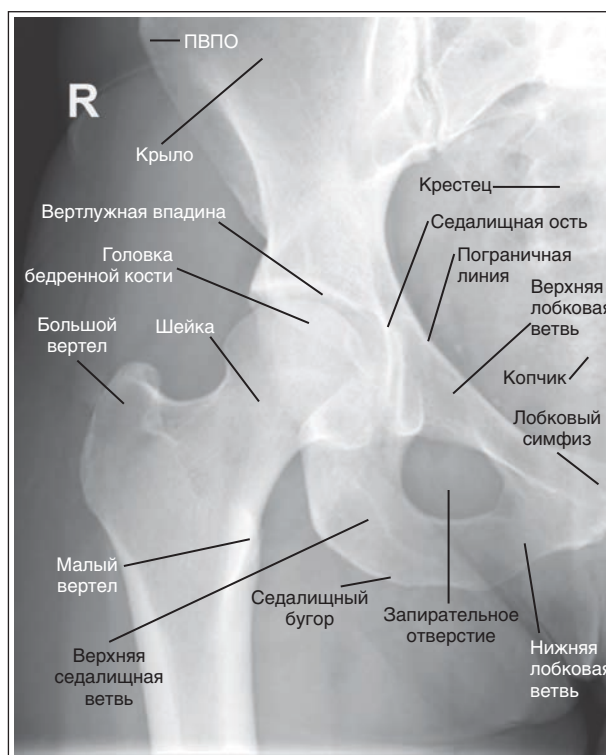

РИСУНОК 7.25 Рентгенограмма тазобедренного сустава в ПЗ проекции, правильное расположение.

Ротация таза в сторону исследуемого тазобедренного сустава. Если таз был повернут в сторону исследуемого тазобедренного сустава, на рентгенограмме седалищная ость не будет накладываться на пограничную линию, крестец и копчик не будут выровнены относительно лобкового симфиза, но будут повернуты в сторону, противоположную исследуемому тазобедренному суставу, а запира-

тельное отверстие будет проекционно укорочено в большей степени (рис. 7.27).

Ротация таза в сторону, противоположную исследуемому тазобедренному суставу. Если таз был повернут в сторону, противоположную исследуемому тазобедренному суставу, на рентгенограмме седалищная ость не будет накладываться на пограничную линию, но будет

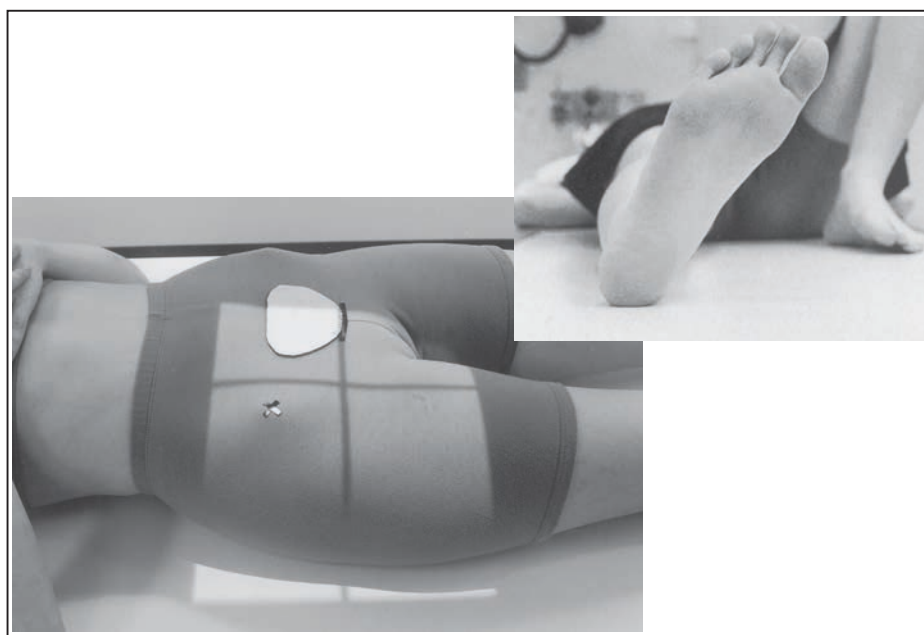


РИСУНОК 7.26 Правильное положение пациента для рентгенографии тазобедренного сустава в ПЗ проекции.

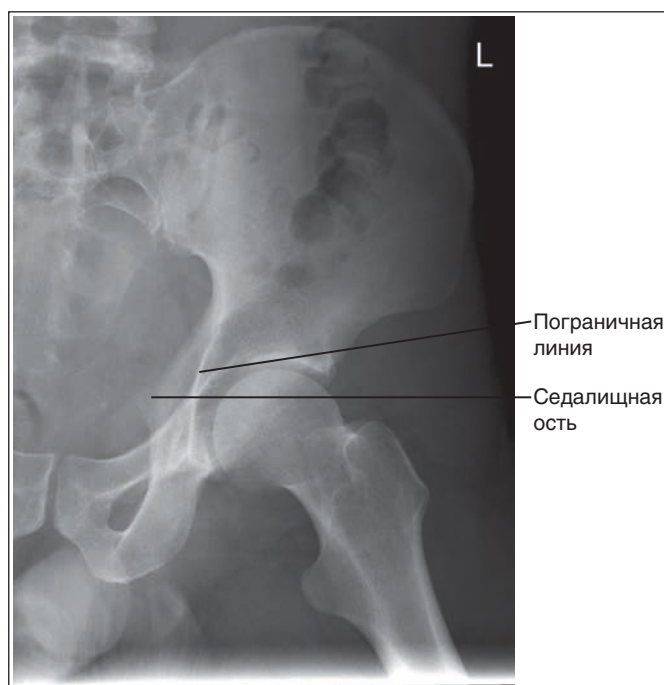


РИСУНОК 7.27 Рентгенограмма тазобедренного сустава в ПЗ проекции. Пациент был повернут в сторону исследуемого тазобедренного сустава.

визуализироваться ближе к вертлужной впадине; крестец и копчик не будут выровнены относительно лобкового симфиза, но будут повернуты в сторону исследуемого тазобедренного сустава, а запирающее отверстие будет проекционно укорочено в меньшей степени (рис. 7.28).

Наружная ротация нижней конечности. Если нижняя конечность была повернута наружу в достаточной степени для того, чтобы расположить стопу под углом 45° к ПИ, а надмыщелки бедренных костей — под углом $60-65^\circ$ к ПИ, то на рентгенограмме шейка бедренной кости будет

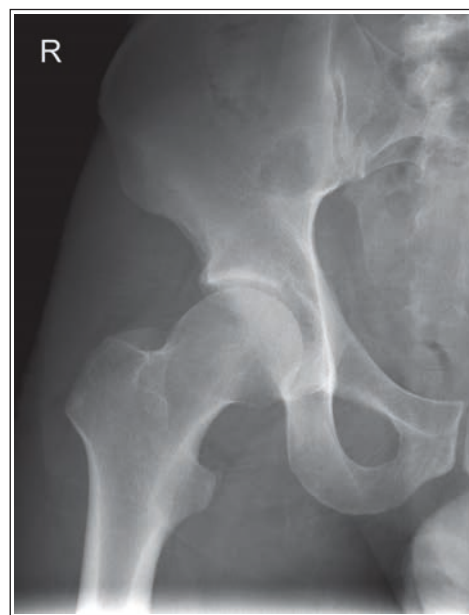

РИСУНОК 7.28 Рентгенограмма тазобедренного сустава в ПЗ проекции. Пациент был повернут в сторону, противоположную исследуемому тазобедренному суставу.

визуализироваться в торец, а малый вертел — в профиль (рис. 7.29 и 7.30).

Недостаточная внутренняя ротация нижней конечности. Если нижняя конечность размещена так, что стопа располагается вертикально, а надмыщелки бедренной кости — под углом $15-20^\circ$ к ПИ, на рентгенограмме малый вертел будет визуализироваться частично в профиль, а шейка бедренной кости будет лишь частично проекционно укорочена (рис. 7.31).

Перелом проксимального отдела бедренной кости или ее шейки. Если при подозрении на перелом проксимального отдела бедренной кости или ее шейки нижняя

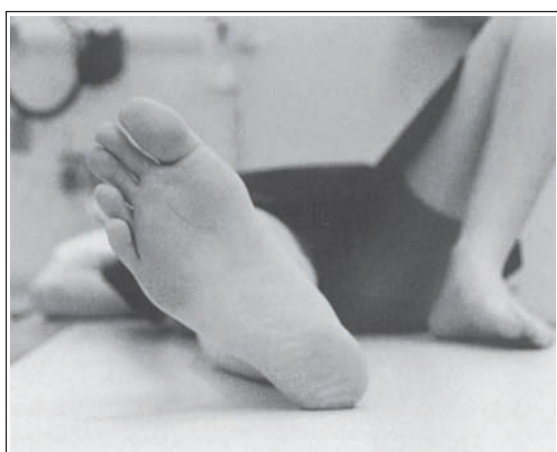

РИСУНОК 7.29 Неправильный поворот стопы.

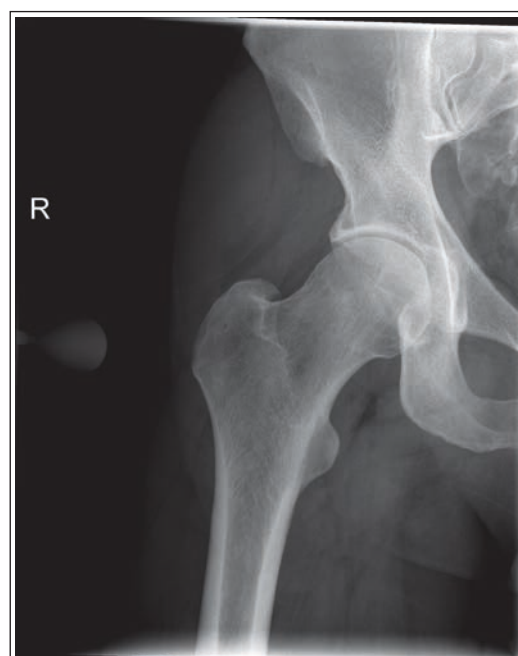

РИСУНОК 7.31 Рентгенограмма тазобедренного сустава в ПЗ проекции. Стопа располагалась вертикально, а надмыщелки бедренной кости под углом 15–20° к ПИ.

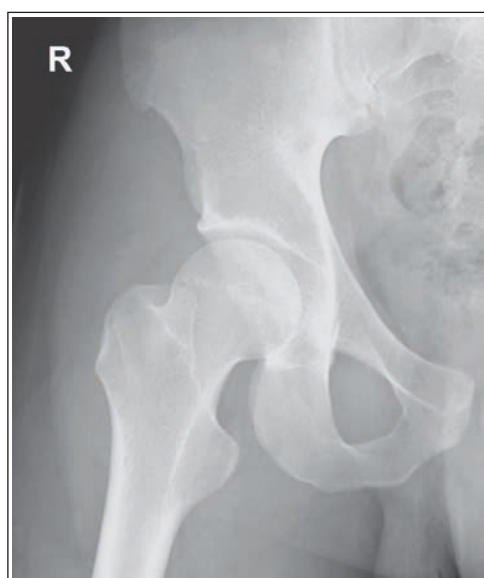

РИСУНОК 7.30 Рентгенограмма тазобедренного сустава в ПЗ проекции. Нижняя конечность была повернута наружу так, что стопа располагалась под углом 45° к ПИ.

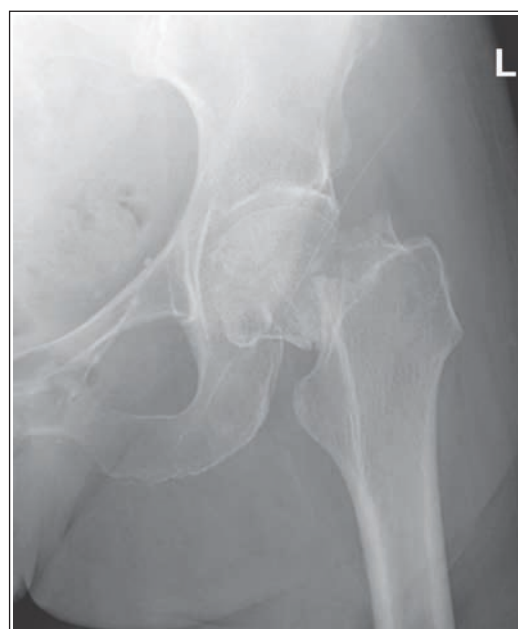

РИСУНОК 7.32 Рентгенограмма тазобедренного сустава в ПЗ проекции, перелом шейки бедренной кости.

конечность не была повернута внутрь, на рентгенограмме тазобедренного сустава в ПЗ проекции исследуемая шейка бедренной кости будет проекционно несколько укорочена, а малый вертел не будет накладываться на диафиз бедренной кости (рис. 7.32).

Вывих тазобедренного сустава. При подозрении на вывих тазобедренного сустава для выполнения его рентгенографии в ПЗ проекции исследуемую нижнюю конечность поворачивать внутрь не следует. В таком случае на рентгенограмме головка бедренной кости будет визуализироваться выше вертлужной впадины (рис. 7.33).

Ортопедические приспособления для тазобедренного сустава и проксимального отдела бедренной кости. Если рентгенография тазобедренного сустава в ПЗ проекции назначена пациенту, у которого в области тазобедренного сустава или проксимального отдела бедренной кости установлено ортопедическое приспособление, на рентгенограмме такое приспособление должно

быть отображено полностью (рис. 7.34). Для этого может потребоваться расположить ПИ и направить центральный луч (ЦЛ) дистальнее.

Местоположение головки бедренной кости и ее шейки. Для определения положения головки бедренной кости и ее шейки при рентгенографии тазобедренного сустава используются два метода. В соответствии с первым методом следует расположить головку бедренной кости в центре экспозиционного поля, направить ЦЛ на 4 см дистальнее середины линии, соединяющей ПВПО и лобковый

симфиз (рис. 7.35). Чтобы разместить шейку бедренной кости в центре экспозиционного поля, необходимо направить ЦЛ на 6,25 см дистальнее середины линии, соединяющей ПВПО и лобковый симфиз. В соответствии со вторым методом следует направить ЦЛ на 2,5–5 см медиальнее и на 9–10 см дистальнее ПВПО (см. рис. 7.35). Второй метод предпочтителен для исследования тучных пациентов.

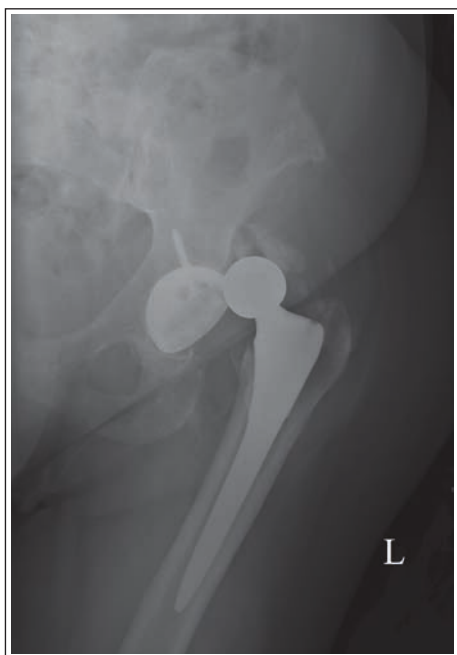

РИСУНОК 7.33 Рентгенограмма тазобедренного сустава в ПЗ проекции, вывих эндопротеза левого тазобедренного сустава.

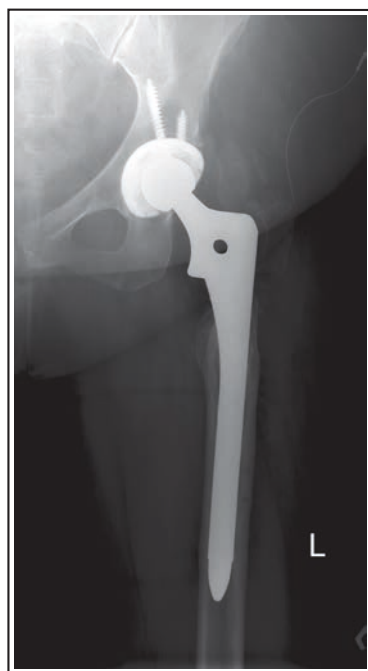

РИСУНОК 7.34 Рентгенограмма тазобедренного сустава в ПЗ проекции, ортопедическое приспособление (эндопротез).

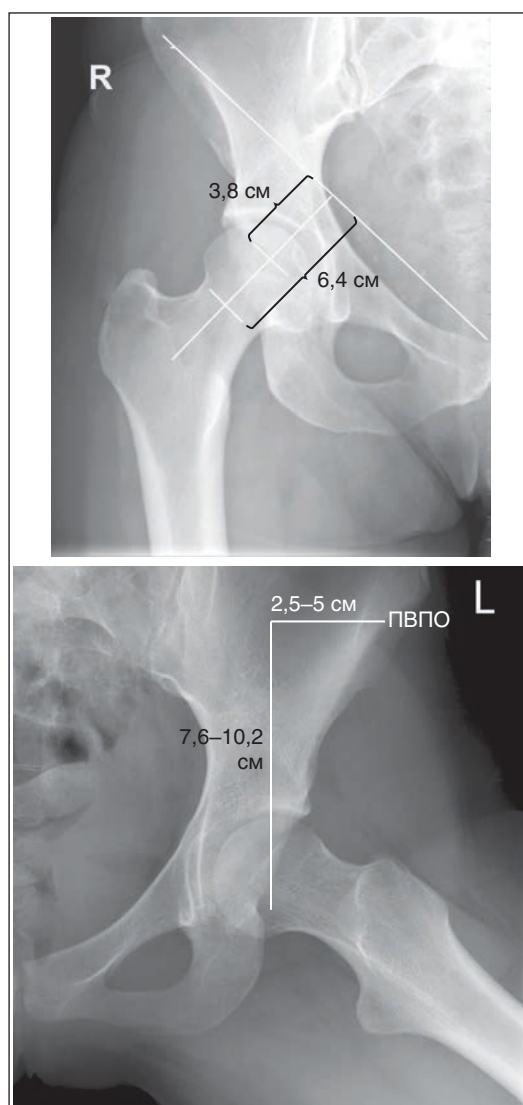


РИСУНОК 7.35 Положение тазобедренного сустава и шейки бедренной кости.