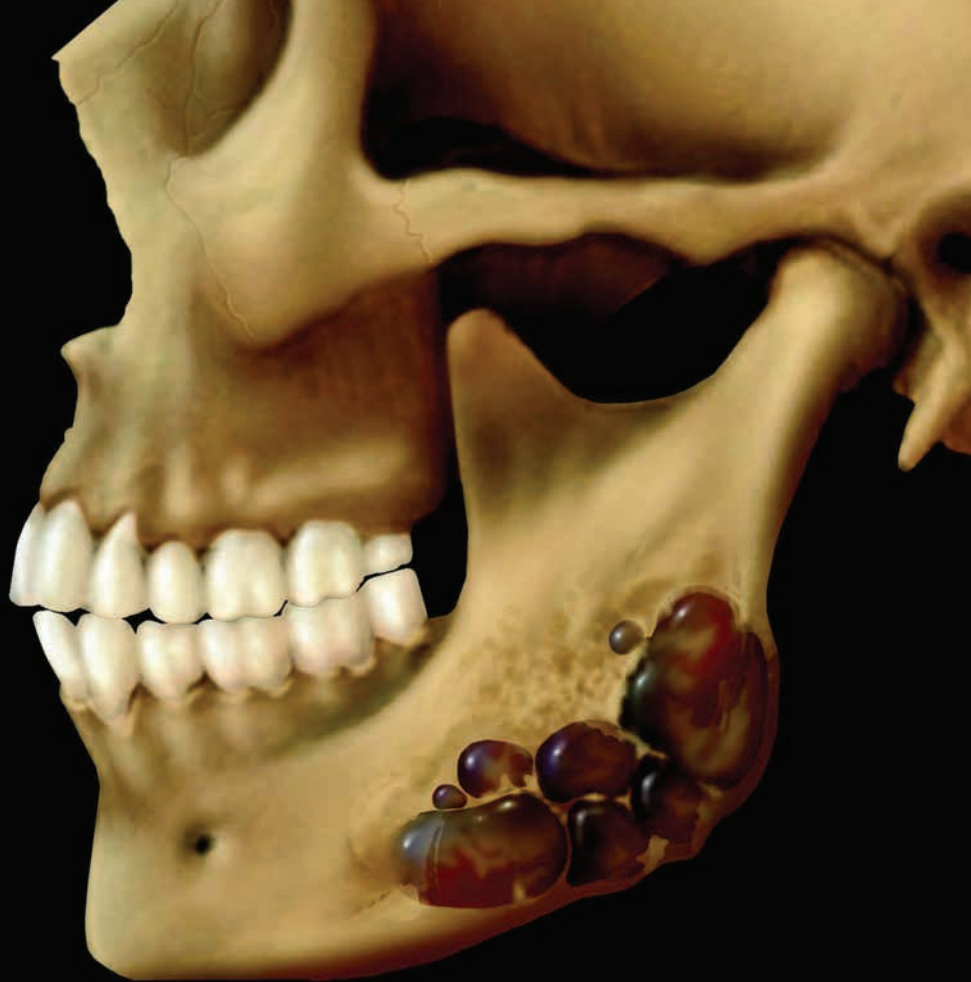
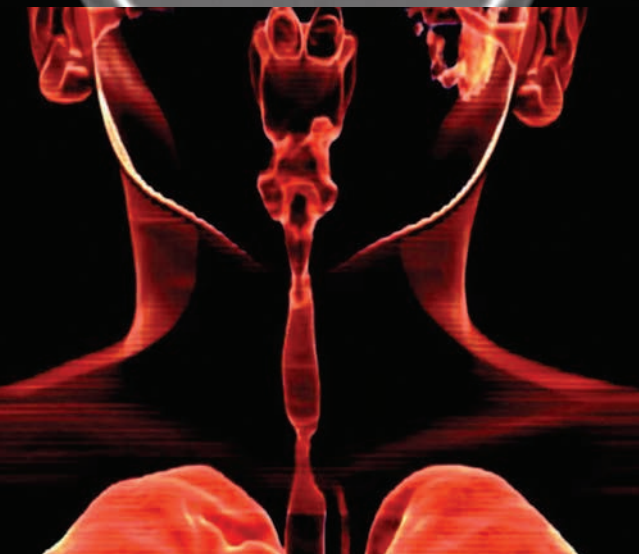
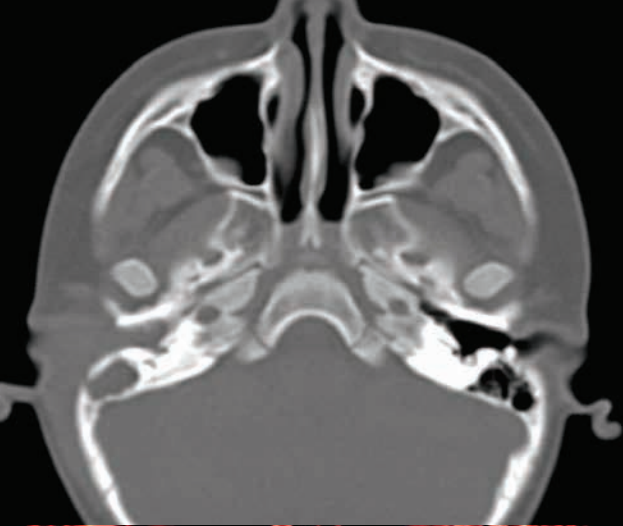Лучевая диагностика
Голова и шея

ПЕРЕВОД ТРЕТЬЕГО ИЗДАНИЯ

Diagnostic Imaging

Head and Neck

THIRD EDITION

Bernadette L. Koch, MD

Associate Director of Radiology
Cincinnati Children's Hospital Medical Center
Professor of Clinical Radiology and Pediatrics
University of Cincinnati College of Medicine
Cincinnati, Ohio

Bronwyn E. Hamilton, MD

Professor of Radiology
Director of Head & Neck Radiology
Oregon Health & Science University
Portland, Oregon

Patricia A. Hudgins, MD, FACR

Professor of Radiology and Otolaryngology
Director of Head & Neck Radiology
Department of Radiology and Imaging Sciences
Emory University School of Medicine
Atlanta, Georgia

H. Ric Harnsberger, MD

R.C. Willey Chair in Neuroradiology
Professor of Radiology and Otolaryngology
University of Utah School of Medicine
Salt Lake City, Utah

Лучевая диагностика

Голова и шея

ПЕРЕВОД ТРЕТЬЕГО ИЗДАНИЯ

**Бернадетт Л. Кох
Бронвин Э. Гамильтон
Патрисия А. Хаджинс
Х. Рик Харнсбергер**

Перевод с английского

Д. А. Воробьев, В. Н. Вишняков



Москва, 2020

УДК 616-073.75
ББК 53.6+55.6+56.6 –56.8
К75

Лучевая диагностика. Голова и шея / Б. Л. Кох,
К75 Б. Э. Гамильтон, П. А. Хаджинс, Х. Р. Харнсбергер; перев. с англ.
– М.: Издательство Панфилова, 2020. – 1272 с.: илл.
ISBN 978-5-91839-111-2

В издании собраны воедино современные сведения о лучевой анатомии, диагностических и клинических особенностях всех заболеваний головы и шеи. Особое внимание уделено стадированию злокачественных опухолей, их местному распространению и метастазированию. Иллюстративный материал включает более 3500 рентгенограмм, томограмм, ультразвуковых изображений и авторских рисунков.

Книга предназначена для специалистов по лучевой диагностике, онкологов и оториноларингологов.

УДК 616–073.75
ББК 53.6+55.6+56.6 –56.8

Предупреждение

Этот перевод выполнен ООО «Издательство Панфилова», которое несет за него полную ответственность. Практики и исследователи всегда должны полагаться на свои собственные опыт и знания в оценке и использовании любой информации, методов и результатов, описанных в этой книге. Из-за быстрых изменений в медицинской практике и науке необходима независимая проверка диагнозов и дозировок лекарственных средств. В рамках, определенных действующими законами Elsevier, авторы, редакторы или распространители не несут ответственности за перевод, а также за любые повреждения и/или ущерб, нанесенный людям или собственности в результате небрежности или иных обстоятельств, или из-за применения или действия любых идей, инструкций или описаний процедур и продуктов, содержащихся в материале этого издания. Каждый раздел данной книги защищен авторскими правами. Любое ее использование вне положений закона об авторском праве при отсутствии письменного согласия издательства недопустимо и наказуемо. Ни одна из частей данной книги не может быть воспроизведена в какой-либо форме без письменного разрешения издательства.

This edition of *Diagnostic Imaging: Head and Neck, 3rd edition* by *Bernadette L., Koch, MD, Bronwyn E. Hamilton, MD, Patricia A. Hudgins, MD FACR and H. Ric Harnsberger, MD* is published by arrangement with Elsevier Inc.

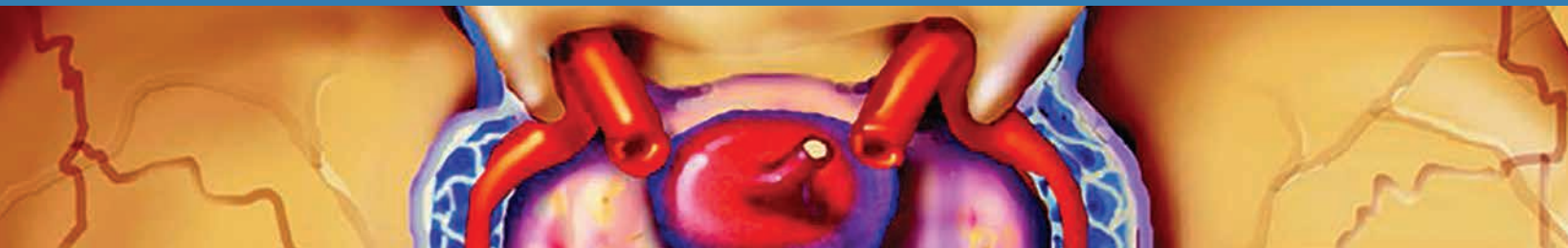
Это издание *Diagnostic Imaging: Head and Neck, 3rd edition* by *Bernadette L., Koch, MD, Bronwyn E. Hamilton, MD, Patricia A. Hudgins, MD FACR and H. Ric Harnsberger, MD* публикуется на русском языке по соглашению с Elsevier Inc.

Copyright © 2017 by Elsevier. All rights reserved.
ISBN 978-0-323-44301-2

ISBN 978–5–91839–111–2

© 2020 Перевод на русский язык, подготовка оригинал-макета, верстка, оформление
ООО «Издательство Панфилова»

Предисловие



Это впечатляющее третье издание серии «*Лучевая диагностика. Голова и шея*» представляет собой наиболее полное однотомное руководство по этой теме. Оно вышло в печать спустя шесть лет после появления второго издания и содержит очень много новой информации. В этом издании есть свои новшества и уникальные особенности. Мы улучшили верстку, но при этом сохранили организацию глав в прежнем виде, благодаря чему в каждом разделе Читатель найдет сведения по интересующему его вопросу именно там, где ожидает их увидеть. В издание была добавлена информация о 75 новых заболеваниях, включено 250 новых изображений и 35 авторских цветных иллюстраций. Во всех разделах был обновлен список рекомендованной литературы, добавлены работы, опубликованные за несколько недель до выхода книги в свет.

Какие еще есть особенности у третьего издания этой книги? В 23 разделах мы обновили вступительную часть, где собрана воедино информация о показаниях и методах исследования, эмбриологии, лучевой анатомии, тонкостях диагностики и клинических особенностях. Также в каждой главе есть раздел о том, как проводить дифференциальную диагностику, учитывая анатомические особенности. Изменения коснулись и глав по диагностике, где старые изображения в низком разрешении мы заменили на новые и четкие.

Что касается общего содержания книги, в третьем издании «*Лучевая диагностика. Голова и шея*» мы обновили раздел, посвященный плоскоклеточному

раку. Локализация первичного очага (глотка, полость рта, гортань) теперь описывается также, как это делает Объединенный американский комитет по раку. Почему нам пришлось обновить этот раздел и внести в него правки? Потому что сейчас в диагностике, стадировании и лечении злокачественных заболеваний головы и шеи происходят такие изменения, которых никто не мог и предположить. Были выявлены новые формы рака, возникновение которых связывают с вирусами. С появлением новых видов хирургического, лучевого и химиотерапевтического лечения точное определение стадии заболевания становится как никогда важным. А кому как не рентгенологу заниматься стадированием злокачественных опухолей! Также мы полностью обновили разделы, посвященные заболеваниям детского возраста и синдромным заболеваниям.

Одним словом, мы хотели написать эту книгу для того, чтобы упростить понимание лучевой диагностики заболеваний головы и шеи. Мы хотим, чтобы третье издание книги «*Лучевая диагностика. Голова и шея*» стало вашей любимой книгой по этой теме – зачитанной, потрепанной, с заломанными страницами, но все равно любимой. Спасибо за то, что благодаря вам книги из серии Лучевая диагностика становятся бестселлерами. Мы надеемся, что вы получите удовольствие от знакомства с новым изданием этой книги!

Редакционный совет третьего издания

Bernadette, Bronwyn, Pat, & Ric

a.k.a. Drs. Koch, Hamilton, Hudgins, & Harnsberger

Соавторы

Nicholas A. Koontz, MD

Director of Fellowship Programs
Assistant Professor of Radiology
Department of Radiology and Imaging Sciences
Indiana University School of Medicine
Indianapolis, Indiana

Caroline D. Robson, MBChB

Operations Vice Chair, Radiology
Chief, Neuroradiology & Head and Neck Imaging
Boston Children's Hospital
Associate Professor of Radiology
Harvard Medical School
Boston, Massachusetts

Luke N. Ledbetter, MD

Assistant Professor of Radiology
Division of Neuroradiology
University of Kansas Medical Center
Kansas City, Kansas

H. Christian Davidson, MD

Professor of Radiology
University of Utah School of Medicine
Salt Lake City, Utah

C. Douglas Phillips, MD, FACR

Professor of Radiology
Director of Head and Neck Imaging
Weill Cornell Medical College
NewYork-Presbyterian Hospital
New York, New York

Daniel E. Meltzer, MD

Associate Clinical Professor of Radiology
Icahn School of Medicine at Mount Sinai
New York, New York

Troy A. Hutchins, MD

Assistant Professor of Radiology
University of Utah School of Medicine
Salt Lake City, Utah

Kristine M. Mosier, DMD, PhD

Associate Professor of Radiology
Chief, Head and Neck Radiology
Indiana University School of Medicine
Department of Radiology & Imaging Sciences
Indianapolis, Indiana

Philip R. Chapman, MD

Section Chief, Neuroradiology
Associate Professor
University of Alabama Birmingham
Birmingham, Alabama

Hilda E. Stambuk, MD

Attending Radiologist
Clinical Head of Head and Neck Imaging
Memorial Sloan-Kettering Cancer Center
Professor of Clinical Radiology
Weill Medical College of Cornell University
New York, New York

Karen L. Salzman, MD

Professor of Radiology
Chief of Neuroradiology
Leslie W. Davis Endowed Chair in Neuroradiology
University of Utah School of Medicine
Salt Lake City, Utah

Richard H. Wiggins, III, MD, CIIP, FSIIM

Director of Head and Neck Imaging
Director of Imaging Informatics
Professor, Departments of Radiology,
Otolaryngology, Head and Neck Surgery, and
BioMedical Informatics
University of Utah Health Sciences Center
Salt Lake City, Utah

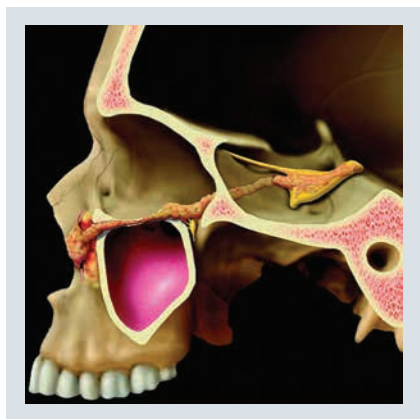


Yoshimi Anzai, MD, MPH

Professor of Radiology
Associate Chief Medical Quality Officer
University of Utah
Salt Lake City, Utah

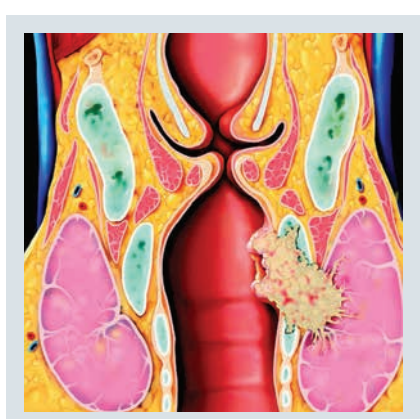

Blair A. Winegar, MD

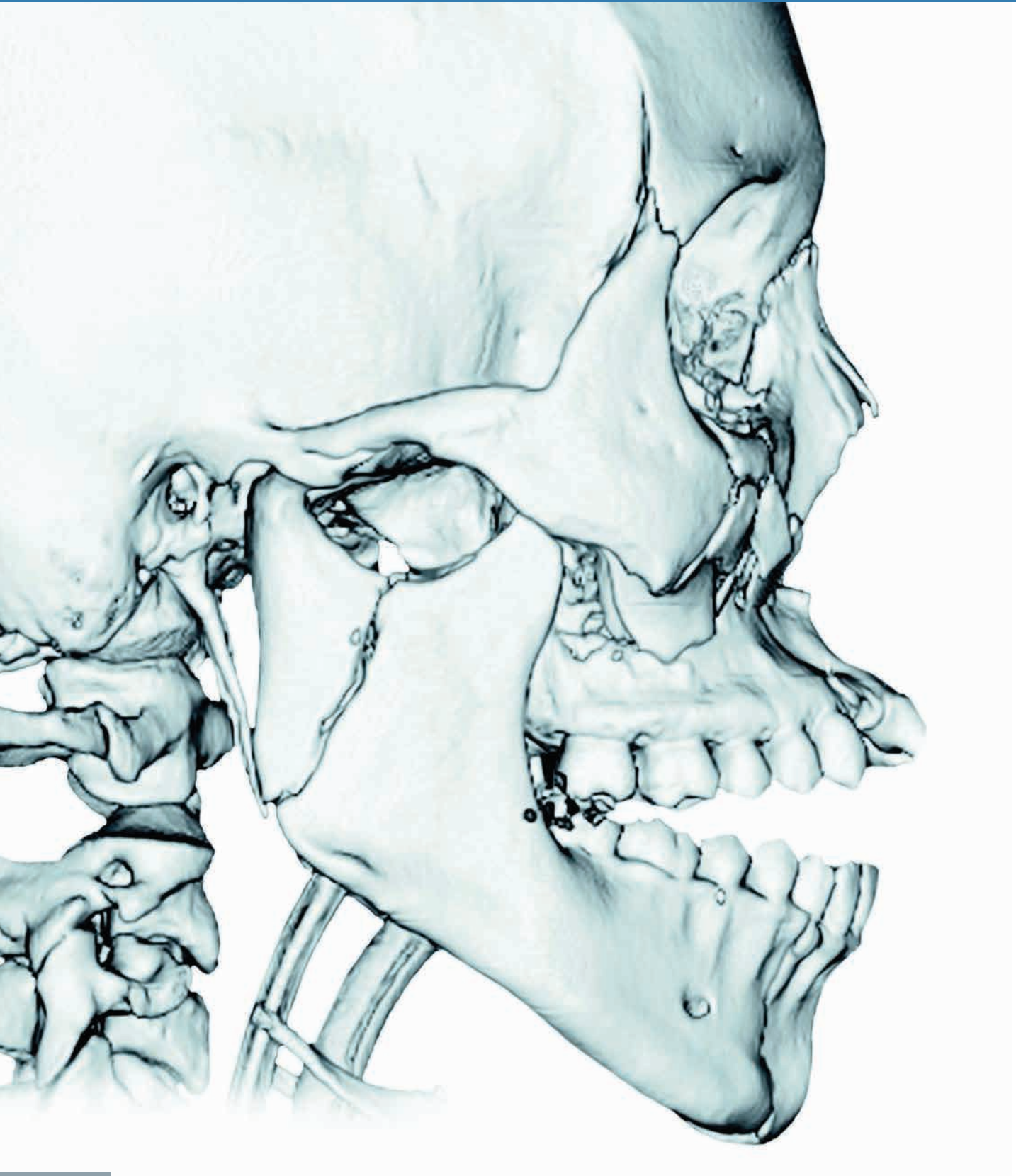
Assistant Professor of Medical Imaging
Division of Neuroradiology
University of Arizona College of Medicine
Banner - University Medical Center
Tucson, Arizona



При участии

- Anne G. Osborn, MD, FACR
- Barton F. Branstetter, IV, MD, FACR
- A. Carlson Merrow, Jr., MD
- Chang Yueh Ho, MD





Благодарности

Редакторы

Arthur G. Gelsinger, MA
Terry W. Ferrell, MS
Lisa A. Gervais, BS
Karen E. Concannon, MA, PhD
Matt W. Hoecherl, BS
Megg Morin, BA

Редакторы иллюстраций

Jeffrey J. Marmorstone, BS
Lisa A. M. Steadman, BS

Иллюстрации

Richard Coombs, MS
Lane R. Bennion, MS
Laura C. Sesto, MA

Художественное руководство и дизайн

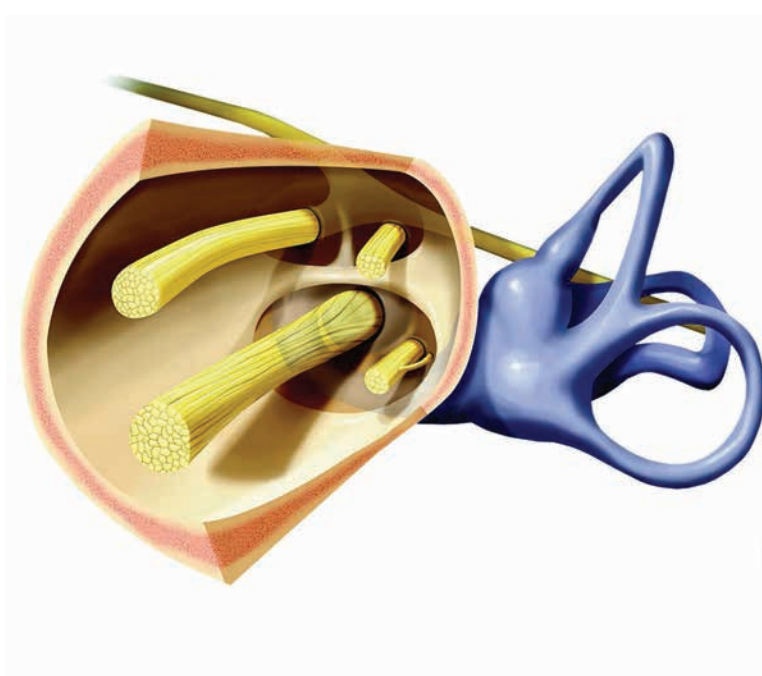
Tom M. Olson, BA
Laura C. Sesto, MA

Ведущий редактор

Nina I. Bennett, BA

Координаторы проекта

Angela M. G. Terry, BA
Rebecca L. Hutchinson, BA
Emily Fassett, BA



Краткое содержание

РАЗДЕЛ 1: Общие сведения о надподъязычной и подподъязычной областях

РАЗДЕЛ 2: Окологлоточное пространство

РАЗДЕЛ 3: Слизистое пространство глотки

РАЗДЕЛ 4: Жевательное пространство

РАЗДЕЛ 5: Пространство околоушной железы

РАЗДЕЛ 6: Сонное пространство

РАЗДЕЛ 7: Заглоточное пространство

РАЗДЕЛ 8: Паравертебральное пространство

РАЗДЕЛ 9: Заднее шейное пространство

РАЗДЕЛ 10: Висцеральное пространство

РАЗДЕЛ 11: Гортаноглотка, гортань, шейный отдел трахеи

РАЗДЕЛ 12: Лимфатические узлы

РАЗДЕЛ 13: Сочетанное поражение пространств шеи

РАЗДЕЛ 14: Полость рта

РАЗДЕЛ 15: Верхняя и нижняя челюсть и височно-нижнечелюстной сустав

РАЗДЕЛ 16: Плоскоклеточный рак: введение и обзор

РАЗДЕЛ 17: Первичные опухоли, периневральное распространение и метастазирование в лимфоузлы

РАЗДЕЛ 18: Изменения шеи после лечения

РАЗДЕЛ 19: Заболевания детского возраста

РАЗДЕЛ 20: Синдромальные заболевания

РАЗДЕЛ 21: Нос и околоносовые пазухи

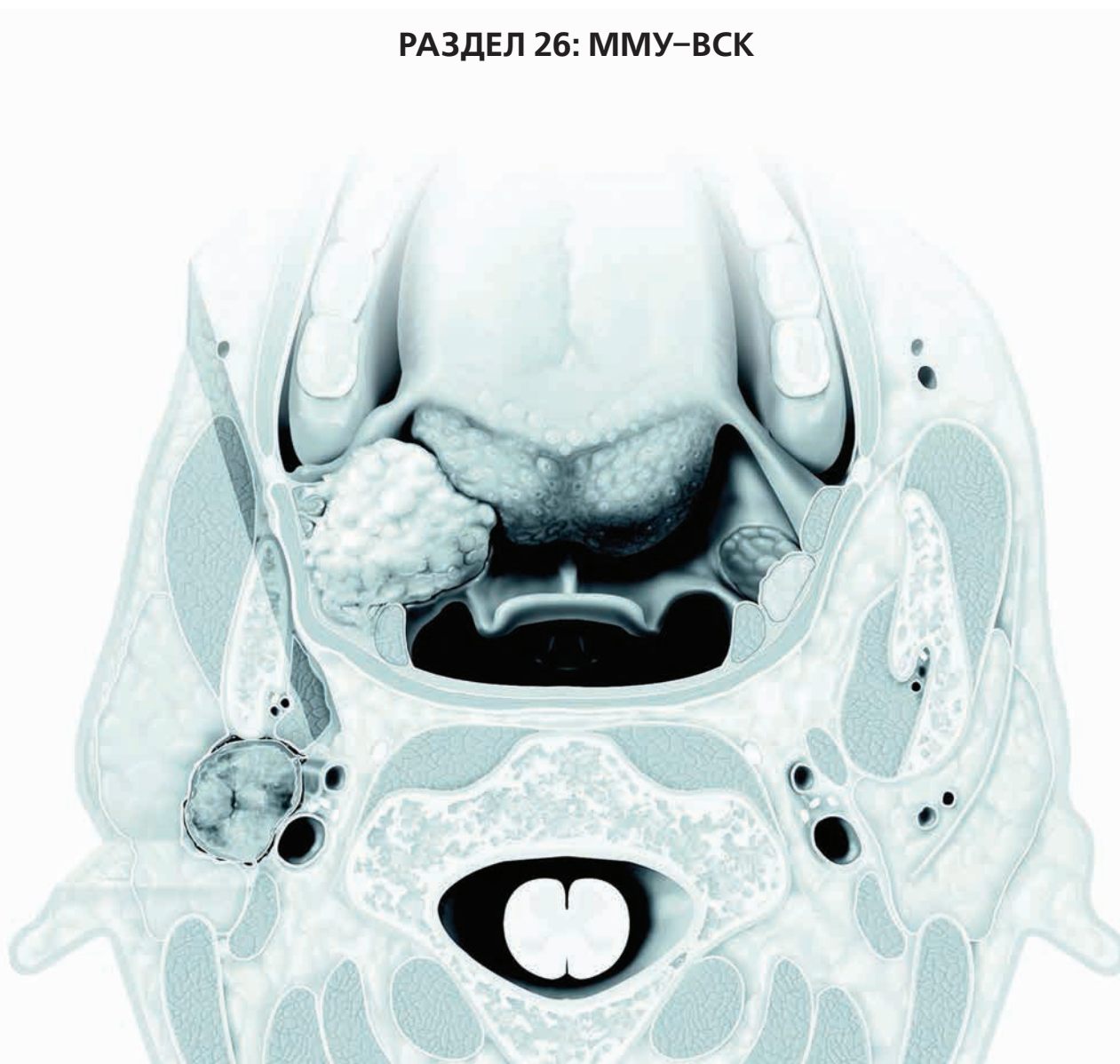РАЗДЕЛ 22: Глазница

РАЗДЕЛ 23: Патология основания черепа

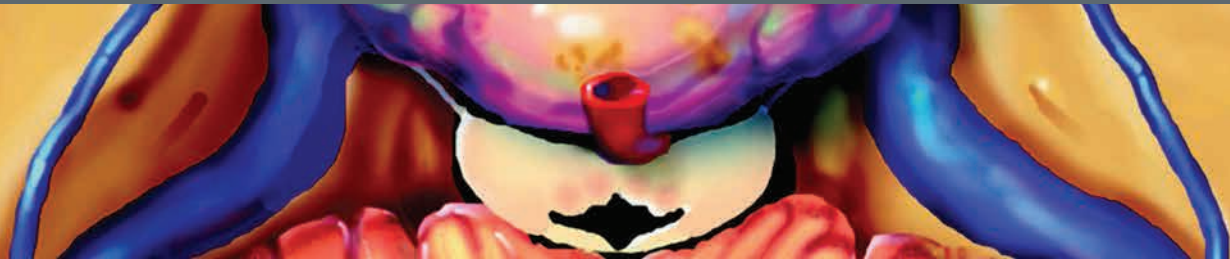**РАЗДЕЛ 24: Травма основания черепа
и области лица**

РАЗДЕЛ 25: Височная кость

РАЗДЕЛ 26: ММУ–ВСК



СОДЕРЖАНИЕ



РАЗДЕЛ 1: ОБЩИЕ СВЕДЕНИЯ О НАДПОДЪЯЗЫЧНОЙ И ПОДПОДЪЯЗЫЧНОЙ ОБЛАСТЯХ

Надподъязычная и подподъязычная области 4
H. Ric Harnsberger, MD

РАЗДЕЛ 2: ОКОЛОГЛОТОЧНОЕ ПРОСТРАНСТВО

Окологлоточное пространство, обзор 12
H. Ric Harnsberger, MD

ДОБРОКАЧЕСТВЕННЫЕ ОПУХОЛИ

**Доброкачественная смешанная опухоль
окологлоточного пространства** 14
H. Ric Harnsberger, MD

РАЗДЕЛ 3: СЛИЗИСТОЕ ПРОСТРАНСТВО ГЛОТКИ

Слизистое пространство глотки, обзор 18
H. Ric Harnsberger, MD

ВРОЖДЕННЫЕ ЗАБОЛЕВАНИЯ

Киста Торнвальда 22
Patricia A. Hudgins, MD, FACS и H. Ric Harnsberger, MD

ИНФЕКЦИОННЫЕ И ВОСПАЛИТЕЛЬНЫЕ ЗАБОЛЕВАНИЯ

**Ретенционная киста слизистого
пространства глотки** 24
Patricia A. Hudgins, MD, FACS

Воспаление небных миндалин 26
H. Ric Harnsberger, MD и Bernadette L. Koch, MD

Миндаликовый/паратонзиллярный абсцесс 28
H. Ric Harnsberger, MD

ДОБРОКАЧЕСТВЕННЫЕ И ЗЛОКАЧЕСТВЕННЫЕ ОПУХОЛИ

**Доброкачественная смешанная опухоль
слизистого пространства глотки** 30
Patricia A. Hudgins, MD, FACS

**Злокачественные опухоли малых слюнных
желез слизистого пространства глотки** 32
Patricia A. Hudgins, MD, FACS

**Неходжкинская лимфома слизистого
пространства глотки** 34
Patricia A. Hudgins, MD, FACS

РАЗДЕЛ 4: ЖЕВАТЕЛЬНОЕ ПРОСТРАНСТВО

Жевательное пространство, обзор 40
Bronwyn E. Hamilton, MD

ПСЕВДООПУХОЛИ

**Асимметрия крыловидного венозного
сплетения** 44
Bronwyn E. Hamilton, MD

**Доброкачественная гипертрофия
жевательной мускулатуры** 46
Bronwyn E. Hamilton, MD

**Моторная денервация
нижнечелюстного нерва** 48
Bronwyn E. Hamilton, MD

ИНФЕКЦИОННЫЕ ЗАБОЛЕВАНИЯ

Абсцесс жевательного пространства 52
Bronwyn E. Hamilton, MD

ДОБРОКАЧЕСТВЕННЫЕ ОПУХОЛИ

Шваннома жевательного пространства 56
Bronwyn E. Hamilton, MD

ЗЛОКАЧЕСТВЕННЫЕ ОПУХОЛИ

**Периневральная опухолевая инвазия
жевательного пространства
по нижнечелюстному нерву** 58
Bronwyn E. Hamilton, MD

Хондросаркома жевательного пространства 62
Bronwyn E. Hamilton, MD

Саркома жевательного пространства 66
Bronwyn E. Hamilton, MD

РАЗДЕЛ 5: ПРОСТРАНСТВО ОКОЛОУШНОЙ ЖЕЛЕЗЫ

Пространство околоушной железы, обзор 72
Bronwyn E. Hamilton, MD

ИНФЕКЦИОННЫЕ И ВОСПАЛИТЕЛЬНЫЕ ЗАБОЛЕВАНИЯ

Острый паротит 76
Bernadette L. Koch, MD

**Поражение околоушной железы
при синдроме Шегрена** 80
Bronwyn E. Hamilton, MD и Barton F. Branstetter, IV, MD, FACS

СОДЕРЖАНИЕ

Доброкачественное лимфоэпителиальное поражение при ВИЧ	84
<i>H. Ric Harnsberger, MD</i>	

ДОБРОКАЧЕСТВЕННЫЕ ОПУХОЛИ

Доброкачественная смешанная опухоль околоушной железы	88
<i>H. Ric Harnsberger, MD</i>	
Опухоль Вартина	92
<i>H. Ric Harnsberger, MD и Barton F. Branstetter, IV, MD, FACR</i>	
Шваннома пространства околоушной железы	96
<i>Hilda E. Stambuk, MD</i>	

ЗЛОКАЧЕСТВЕННЫЕ ОПУХОЛИ

Мукоэпидермоидный рак околоушной железы	98
<i>Bronwyn E. Hamilton, MD</i>	
Аденокистозный рак околоушной железы	102
<i>Bronwyn E. Hamilton, MD</i>	
Ацинарноклеточный рак околоушной железы	104
<i>Bronwyn E. Hamilton, MD</i>	
Злокачественная смешанная опухоль околоушной железы	106
<i>Bronwyn E. Hamilton, MD</i>	
Неходжкинская лимфома околоушной железы	108
<i>Bronwyn E. Hamilton, MD</i>	
Метастазы в околоушных лимфоузлах	112
<i>Bronwyn E. Hamilton, MD</i>	

РАЗДЕЛ 6: СОННОЕ ПРОСТРАНСТВО

Сонное пространство, обзор	118
<i>H. Ric Harnsberger, MD</i>	

ВАРИАНТЫ НОРМЫ

Извитость сонной артерии	122
<i>Bronwyn E. Hamilton, MD</i>	

ЗАБОЛЕВАНИЯ СОСУДОВ

Расслоение сонной артерии	124
<i>Bronwyn E. Hamilton, MD</i>	
Псевдоаневризма сонной артерии	128
<i>Bronwyn E. Hamilton, MD</i>	
Фиброзно-мышечная дисплазия сонной артерии	130
<i>H. Ric Harnsberger, MD</i>	
Острая идиопатическая каротидиния	132
<i>Bronwyn E. Hamilton, MD</i>	
Тромбоз яремной вены	134
<i>Bronwyn E. Hamilton, MD</i>	
Постангинальный венозный тромбоз (Лемьера)	138
<i>Bronwyn E. Hamilton, MD</i>	

ДОБРОКАЧЕСТВЕННЫЕ ОПУХОЛИ

Каротидная параганглиома	140
<i>Patricia A. Hudgins, MD, FACR</i>	
Вагальная параганглиома	144
<i>Patricia A. Hudgins, MD, FACR</i>	
Шваннома сонного пространства	148
<i>Karen L. Salzman, MD</i>	
Шваннома симпатического ствола	152
<i>C. Douglas Phillips, MD, FACR</i>	
Нейрофиброма сонного пространства	154
<i>H. Christian Davidson, MD</i>	
Менингиома сонного пространства	156
<i>Karen L. Salzman, MD</i>	

РАЗДЕЛ 7: ЗАГЛОТОЧНОЕ ПРОСТРАНСТВО

Заглоточное пространство, обзор	160
<i>Bronwyn E. Hamilton, MD</i>	

ИНФЕКЦИОННЫЕ И ВОСПАЛИТЕЛЬНЫЕ ЗАБОЛЕВАНИЯ

Реактивная лимфаденопатия заглоточных лимфоузлов	164
<i>Bronwyn E. Hamilton, MD</i>	
Нагноение заглоточных лимфоузлов	166
<i>H. Ric Harnsberger, MD</i>	
Заглоточный абсцесс	168
<i>Bernadette L. Koch, MD</i>	
Отек заглоточного пространства	172
<i>Bronwyn E. Hamilton, MD</i>	

МЕТАСТАТИЧЕСКИЕ ОПУХОЛИ

Метастазы плоскоклеточного рака в заглоточные лимфоузлы	176
<i>Bronwyn E. Hamilton, MD</i>	
Неходжкинская лимфома заглоточных лимфоузлов	178
<i>Bronwyn E. Hamilton, MD</i>	
Метастазы других форм рака в заглоточные лимфоузлы	180
<i>Bronwyn E. Hamilton, MD</i>	

РАЗДЕЛ 8: ПАРАВЕРТЕБРАЛЬНОЕ ПРОСТРАНСТВО

Паравертебральное пространство, обзор	184
<i>Troy A. Hutchins, MD</i>	

ПСЕВДООПУХОЛИ

Гипертрофия мышцы, поднимающей лопатку	188
<i>C. Douglas Phillips, MD, FACR</i>	

ИНФЕКЦИОННЫЕ И ВОСПАЛИТЕЛЬНЫЕ ЗАБОЛЕВАНИЯ

Острый кальцифицирующий тендинит сухожилия длинной мышцы шеи	190
<i>C. Douglas Phillips, MD, FACR</i>	

СОДЕРЖАНИЕ

Флегмона паравертебрального пространства 192
C. Douglas Phillips, MD, FACP

ЗАБОЛЕВАНИЯ СОСУДОВ

Расслоение позвоночной артерии 196
C. Douglas Phillips, MD, FACP

ДОБРОКАЧЕСТВЕННЫЕ И ЗЛОКАЧЕСТВЕННЫЕ ОПУХОЛИ

Шваннома плечевого сплетения 198
C. Douglas Phillips, MD, FACP

Хордома паравертебрального пространства 200
C. Douglas Phillips, MD, FACP

Метастазы в телах позвонков 202
C. Douglas Phillips, MD, FACP

РАЗДЕЛ 9: ЗАДНЕЕ ШЕЙНОЕ ПРОСТРАНСТВО

Заднее шейное пространство, обзор 208
Bronwyn E. Hamilton, MD

ДОБРОКАЧЕСТВЕННЫЕ ОПУХОЛИ

Шваннома заднего шейного пространства 210
Bronwyn E. Hamilton, MD

МЕТАСТАТИЧЕСКИЕ ОПУХОЛИ

Метастазы плоскоклеточного рака в лимфоузлы добавочной цепи 214
Bronwyn E. Hamilton, MD

Поражение лимфоузлов добавочной цепи при неходжкинской лимфоме 216
Bronwyn E. Hamilton, MD

РАЗДЕЛ 10: ВИСЦЕРАЛЬНОЕ ПРОСТРАНСТВО

Висцеральное пространство, обзор 220
Bronwyn E. Hamilton, MD

ВОСПАЛИТЕЛЬНЫЕ ЗАБОЛЕВАНИЯ

Хронический лимфоцитарный тиреоидит (Хашимото) 224
Bronwyn E. Hamilton, MD

МЕТАБОЛИЧЕСКИЕ ЗАБОЛЕВАНИЯ

Многоузловой зоб 226
H. Ric Harnsberger, MD

ДОБРОКАЧЕСТВЕННЫЕ ОПУХОЛИ

Аденома щитовидной железы 230
Luke N. Ledbetter, MD

Аденома паращитовидной железы в висцеральном пространстве 234
Bronwyn E. Hamilton, MD

ЗЛОКАЧЕСТВЕННЫЕ ОПУХОЛИ

Дифференцированный рак щитовидной железы 238
Bronwyn E. Hamilton, MD

Медуллярный рак щитовидной железы 242
Bronwyn E. Hamilton, MD

Анапластический рак щитовидной железы 246
Luke N. Ledbetter, MD

Неходжкинская лимфома щитовидной железы 250
Luke N. Ledbetter, MD

Рак паращитовидной железы 252
Luke N. Ledbetter, MD

Рак щитовидной протока 254
Luke N. Ledbetter, MD

Рак шейного отдела пищевода 256
Luke N. Ledbetter, MD

ДРУГИЕ ЗАБОЛЕВАНИЯ

Пищеводно-глоточный дивертикул (Ценкера) 258
Luke N. Ledbetter, MD

Коллоидная киста щитовидной железы 260
H. Ric Harnsberger, MD

Латеральный дивертикул шейного отдела пищевода 262
Luke N. Ledbetter, MD

РАЗДЕЛ 11: ГОРТАНОГЛОТКА, ГОРТАНЬ, ШЕЙНЫЙ ОТДЕЛ ТРАХЕИ

Гортаноглотка, гортань и трахея, обзор 266
Troy A. Hutchins, MD

ИНФЕКЦИОННЫЕ И ВОСПАЛИТЕЛЬНЫЕ ЗАБОЛЕВАНИЯ

Круп 272
Carl Merrow, MD

Эпиглоттит у детей 276
Bernadette L. Koch, MD

Эпиглоттит у взрослых 277
Troy A. Hutchins, MD

ТРАВМА

Травма гортани 278
Troy A. Hutchins, MD

ДОБРОКАЧЕСТВЕННЫЕ И ЗЛОКАЧЕСТВЕННЫЕ ОПУХОЛИ

Младенческая гемангиома верхних дыхательных путей 282
Bernadette L. Koch, MD

Хондросаркома гортани 284
Yoshimi Anzai, MD, MPH

ОСЛОЖНЕНИЯ ЛЕЧЕНИЯ

Постлучевой синдром 288
Troy A. Hutchins, MD

СОДЕРЖАНИЕ

ДРУГИЕ ЗАБОЛЕВАНИЯ	
Ларингоцеле <i>H. Ric Harnsberger, MD</i>	292
Паралич голосовой складки <i>Troy A. Hutchins, MD</i>	296
Приобретенный стеноз подскладочного пространства и трахеи <i>Troy A. Hutchins, MD</i>	300
РАЗДЕЛ 12: ЛИМФАТИЧЕСКИЕ УЗЛЫ	
Лимфатические узлы, обзор <i>Nicholas A. Koontz, MD</i>	306
ИНФЕКЦИОННЫЕ И ВОСПАЛИТЕЛЬНЫЕ ЗАБОЛЕВАНИЯ	
Реактивное увеличение лимфатических узлов <i>Nicholas A. Koontz, MD</i>	310
Нагноение лимфатических узлов <i>Nicholas A. Koontz, MD</i>	314
Туберкулез лимфатических узлов <i>Nicholas A. Koontz, MD</i>	318
Поражение лимфоузлов нетуберкулезными микобактериями <i>Nicholas A. Koontz, MD</i>	320
Саркоидоз лимфатических узлов <i>Nicholas A. Koontz, MD</i>	321
Гигантская гиперплазия лимфатических узлов (болезнь Кастанелана) <i>Luke N. Ledbetter, MD</i>	322
Гистиоцитарный некротический лимфаденит (Кикучи–Фудзимото) <i>Luke N. Ledbetter, MD</i>	326
Болезнь Кимуры <i>Luke N. Ledbetter, MD</i>	328
ЗЛОКАЧЕСТВЕННЫЕ ОПУХОЛИ	
Ходжкинская лимфома лимфатических узлов <i>Patricia A. Hudgins, MD, FACP</i>	332
Неходжкинская лимфома лимфатических узлов <i>Patricia A. Hudgins, MD, FACP</i>	336
Метастазы дифференцированного рака щитовидной железы <i>Patricia A. Hudgins, MD, FACP</i>	340
Системные метастазы <i>Patricia A. Hudgins, MD, FACP</i>	342
РАЗДЕЛ 13: СОЧЕТАННОЕ ПОРАЖЕНИЕ ПРОСТРАНСТВ ШЕИ	
Сочетанное поражение пространств шеи, обзор <i>H. Ric Harnsberger, MD</i>	346
ВАРИАНТЫ НОРМЫ	
Увеличенный грудной проток <i>Richard H. Wiggins, III, MD, CIIP, FSIIM</i>	348
ДОБРОКАЧЕСТВЕННЫЕ ОПУХОЛИ	
Липома головы и шеи <i>Hilda E. Stambuk, MD</i>	350
Гемангиоперицитомы головы и шеи <i>Daniel E. Meltzer, MD</i>	354
Плексиформная нейрофиброма головы и шеи <i>Luke N. Ledbetter, MD</i>	356
ЗЛОКАЧЕСТВЕННЫЕ ОПУХОЛИ	
Посттрансплантационная лимфопролиферативная болезнь <i>Patricia A. Hudgins, MD, FACP</i>	358
Экстраоссальная хордома <i>Patricia A. Hudgins, MD, FACP</i>	360
Неходжкинская лимфома головы и шеи <i>Patricia A. Hudgins, MD, FACP</i>	362
Липосаркома головы и шеи <i>Patricia A. Hudgins, MD, FACP</i>	366
Синовиальная саркома головы и шеи <i>Hilda E. Stambuk, MD</i>	368
Злокачественная опухоль нервной оболочки <i>Hilda E. Stambuk, MD</i>	370
ДРУГИЕ ЗАБОЛЕВАНИЯ	
Лимфоцеле шеи <i>Bronwyn E. Hamilton, MD</i>	372
Синусовый гистиоцитоз (болезнь Розаи–Дорфмана) головы и шеи <i>H. Ric Harnsberger, MD</i>	374
Фиброматоз головы и шеи <i>Patricia A. Hudgins, MD, FACP</i>	376
РАЗДЕЛ 14: ПОЛОСТЬ РТА	
Полость рта, обзор <i>H. Ric Harnsberger, MD</i>	382
ПСЕВДООПУХОЛИ	
Моторная денервация подъязычного нерва <i>Richard H. Wiggins, III, MD, CIIP, FSIIM</i>	388
ВРОЖДЕННЫЕ ЗАБОЛЕВАНИЯ	
Дополнительные слюнные железы в поднижнечелюстном пространстве <i>Daniel E. Meltzer, MD</i>	390
Дермоид и эпидермоид полости рта <i>Daniel E. Meltzer, MD</i>	392
Лимфатическая мальформация полости рта <i>Bronwyn E. Hamilton, MD</i>	396
Язычная щитовидная железа <i>Daniel E. Meltzer, MD</i>	398

СОДЕРЖАНИЕ

ИНФЕКЦИОННЫЕ И ВОСПАЛИТЕЛЬНЫЕ ЗАБОЛЕВАНИЯ

- Ранула** 400
Richard H. Wiggins, III, MD, CIIP, FSIM
- Сиалоцеле полости рта** 404
Richard H. Wiggins, III, MD, CIIP, FSIM
- Сиаладенит поднижнечелюстной слюнной железы** 406
Richard H. Wiggins, III, MD, CIIP, FSIM
- Абсцесс полости рта** 408
Richard H. Wiggins, III, MD, CIIP, FSIM

ДОБРОКАЧЕСТВЕННЫЕ ОПУХОЛИ

- Доброкачественная смешанная опухоль поднижнечелюстной железы** 412
Bronwyn E. Hamilton, MD
- Доброкачественная смешанная опухоль твердого неба** 414
Bronwyn E. Hamilton, MD

ЗЛОКАЧЕСТВЕННЫЕ ОПУХОЛИ

- Рак подъязычной железы** 416
Bronwyn E. Hamilton, MD
- Рак поднижнечелюстной железы** 418
Bronwyn E. Hamilton, MD
- Рак малых слюнных желез полости рта** 420
Bronwyn E. Hamilton, MD
- Неходжкинская лимфома лимфоузлов поднижнечелюстного пространства** 422
Bronwyn E. Hamilton, MD
- Метастазы плоскоклеточного рака в поднижнечелюстные лимфоузлы** 424
Bronwyn E. Hamilton, MD

РАЗДЕЛ 15: ВЕРХНЯЯ И НИЖНЯЯ ЧЕЛЮСТЬ И ВИСОЧНО-НИЖНЕЧЕЛЮСТНОЙ СУСТАВ

- Верхняя и нижняя челюсть, височно-нижнечелюстной сустав, обзор** 428
Kristine M. Mosier, DMD, PhD

ВРОЖДЕННЫЕ ЗАБОЛЕВАНИЯ

- Одиночный срединный центральный резец верхней челюсти** 434
Bernadette L. Koch, MD

НЕНЕОПЛАСТИЧЕСКИЕ КИСТЫ

- Носогубная киста** 436
Kristine M. Mosier, DMD, PhD
- Периапикальная (радикулярная) киста** 438
Kristine M. Mosier, DMD, PhD и Bernadette L. Koch, MD
- Фолликулярная киста** 440
Kristine M. Mosier, DMD, PhD
- Простая костная киста (травматическая)** 442
Kristine M. Mosier, DMD, PhD

- Киста носонебного протока** 444
Kristine M. Mosier, DMD, PhD

ИНФЕКЦИОННЫЕ И ВОСПАЛИТЕЛЬНЫЕ ЗАБОЛЕВАНИЯ

- Ювенильный идиопатический артрит височно-нижнечелюстного сустава (ВНЧС)** 446
Bernadette L. Koch, MD
- Остеомиелит верхней и нижней челюсти** 448
Philip R. Chapman, MD

ОПУХОЛЕПОДОБНЫЕ ОБРАЗОВАНИЯ

- Поражение ВНЧС при болезни депонирования пирофосфата кальция дигидрата** 450
Kristine M. Mosier, DMD, PhD
- Пигментный ворсинчато-узелковый синовит ВНЧС** 452
Kristine M. Mosier, DMD, PhD
- Синовиальный хондроматоз височно-нижнечелюстного сустава** 454
Kristine M. Mosier, DMD, PhD
- Центральная гигантоклеточная гранулема верхней и нижней челюсти** 456
Kristine M. Mosier, DMD, PhD

ДОБРОКАЧЕСТВЕННЫЕ И ЗЛОКАЧЕСТВЕННЫЕ ОПУХОЛИ

- Амелобластома** 458
Kristine M. Mosier, DMD, PhD
- Кератокистозная одонтогенная опухоль (одонтогенная кератокиста)** 462
Kristine M. Mosier, DMD, PhD
- Остеосаркома верхней и нижней челюсти** 466
Kristine M. Mosier, DMD, PhD

ОСЛОЖНЕНИЯ ЛЕЧЕНИЯ

- Остеорадионекроз нижней и верхней челюсти** 468
Patricia A. Hudgins, MD, FACP
- Остеонекроз верхней и нижней челюсти** 472
Patricia A. Hudgins, MD, FACP

РАЗДЕЛ 16: ПЛОСКОКЛЕТОЧНЫЙ РАК: ВВЕДЕНИЕ И ОБЗОР

- Плоскоклеточный рак, обзор** 476
Patricia A. Hudgins, MD, FACP

РАЗДЕЛ 17: ПЕРВИЧНЫЕ ОПУХОЛИ, ПЕРИНЕВРАЛЬНОЕ РАСПРОСТРАНЕНИЕ И МЕТАСТАЗИРОВАНИЕ В ЛИМФОУЗЛЫ

НАЗОФАРИНГЕАЛЬНЫЙ РАК

- Рак носоглотки** 484
Luke N. Ledbetter, MD

СОДЕРЖАНИЕ

ОРОФАРИНГЕАЛЬНЫЙ РАК	
Плоскоклеточный рак корня языка	488
<i>Luke N. Ledbetter, MD</i>	
Плоскоклеточный рак небной миндалины	492
<i>Luke N. Ledbetter, MD</i>	
Плоскоклеточный рак задней стенки ротоглотки	496
<i>Luke N. Ledbetter, MD</i>	
ВПЧ-обусловленный плоскоклеточный рак ротоглотки	498
<i>Patricia A. Hudgins, MD, FACP</i>	
Плоскоклеточный рак мягкого неба	502
<i>Luke N. Ledbetter, MD</i>	
РАК ПОЛОСТИ РТА	
Плоскоклеточный рак тела и верхушки языка	504
<i>Nicholas A. Koontz, MD</i>	
Плоскоклеточный рак дна полости рта	508
<i>Nicholas A. Koontz, MD</i>	
Плоскоклеточный рак альвеолярного гребня	510
<i>Nicholas A. Koontz, MD</i>	
Плоскоклеточный рак позадиомолярного треугольника	512
<i>Nicholas A. Koontz, MD</i>	
Плоскоклеточный рак слизистой оболочки щеки	514
<i>Nicholas A. Koontz, MD</i>	
Плоскоклеточный рак твердого неба	516
<i>Nicholas A. Koontz, MD</i>	
ГИПОФАРИНГЕАЛЬНЫЙ РАК	
Плоскоклеточный рак грушевидного синуса	518
<i>Patricia A. Hudgins, MD, FACP</i>	
Плоскоклеточный рак заперстневидной области	522
<i>Patricia A. Hudgins, MD, FACP</i>	
Плоскоклеточный рак задней стенки гортаноглотки	524
<i>Patricia A. Hudgins, MD, FACP</i>	
РАК ГОРТАНИ	
Плоскоклеточный рак преддверия гортани	526
<i>Patricia A. Hudgins, MD, FACP</i>	
Плоскоклеточный рак собственно гортани	530
<i>Patricia A. Hudgins, MD, FACP</i>	
Плоскоклеточный рак подсвязочного отдела гортани	532
<i>Patricia A. Hudgins, MD, FACP</i>	
Плоскоклеточный рак гортани, осложненный вторичным ларингоцеле	534
<i>H. Ric Harnsberger, MD</i>	
ПЕРИНЕВРАЛЬНЫЕ ОПУХОЛИ	
Периневральное распространение опухоли	536
<i>Hilda E. Stambuk, MD</i>	
МЕТАСТАЗЫ ПЛОСКОКЛЕТОЧНОГО РАКА В ЛИМФАТИЧЕСКИХ УЗЛАХ	
Метастазирование плоскоклеточного рака в лимфатические узлы	540
<i>Hilda E. Stambuk, MD</i>	
РАЗДЕЛ 18: ИЗМЕНЕНИЯ ШЕИ ПОСЛЕ ЛЕЧЕНИЯ	
Шейная лимфодиссекция	548
<i>Patricia A. Hudgins, MD, FACP</i>	
Лоскутная пластика дефектов шеи	552
<i>Patricia A. Hudgins, MD, FACP</i>	
Ожидаемые изменения после лучевой терапии шеи	556
<i>Patricia A. Hudgins, MD, FACP</i>	
Осложнения лучевой терапии шеи	560
<i>Patricia A. Hudgins, MD, FACP</i>	
Остеорадионекроз	564
<i>Patricia A. Hudgins, MD, FACP</i>	
Изменения после ларингэктомии	568
<i>Patricia A. Hudgins, MD, FACP</i>	
РАЗДЕЛ 19: ЗАБОЛЕВАНИЯ ДЕТСКОГО ВОЗРАСТА	
Обзор врожденных заболеваний	576
<i>Bernadette L. Koch, MD</i>	
ВРОЖДЕННЫЕ ЗАБОЛЕВАНИЯ	
Лимфатическая мальформация	580
<i>Carl Merrow, MD и H. Ric Harnsberger, MD</i>	
Венозная мальформация	584
<i>Bernadette L. Koch, MD</i>	
Врожденная киста валлекулы	588
<i>Bernadette L. Koch, MD</i>	
Киста щитовидного протока	590
<i>Bernadette L. Koch, MD</i>	
Шейная киста тимуса	594
<i>Bernadette L. Koch, MD</i>	
Киста первой жаберной щели	598
<i>Bernadette L. Koch, MD</i>	
Киста второй жаберной щели	602
<i>Bernadette L. Koch, MD</i>	
Киста третьей жаберной щели	606
<i>Bernadette L. Koch, MD</i>	
Киста четвертой жаберной щели	610
<i>Bernadette L. Koch, MD</i>	
Дермоидная и эпидермоидная кисты	614
<i>Bernadette L. Koch, MD</i>	
ТРАВМА	
Фиброматоз шеи	618
<i>Bernadette L. Koch, MD</i>	
ДОБРОКАЧЕСТВЕННЫЕ ОПУХОЛИ	
Младенческая гемангиома	620
<i>Bernadette L. Koch, MD</i>	

СОДЕРЖАНИЕ

ЗЛОКАЧЕСТВЕННЫЕ ОПУХОЛИ

- Рабдомиосаркома** 624
Bernadette L. Koch, MD
- Первичная нейробластома шеи** 625
Bernadette L. Koch, MD
- Метастатическая нейробластома** 626
Anne G. Osborn, MD, FACR и Chang Yueh Ho, MD

РАЗДЕЛ 20: СИНДРОМАЛЬНЫЕ ЗАБОЛЕВАНИЯ

- Нейрофиброматоз первого типа** 632
Bernadette L. Koch, MD
- Шванноматоз** 636
Nicholas A. Koontz, MD
- Нейрофиброматоз второго типа** 638
Bernadette L. Koch, MD
- Синдром базального клеточного невуса** 640
Bernadette L. Koch, MD
- Бранхио-ото-ренальный синдром** 642
Caroline D. Robson, MBChB
- Синдром CHARGE** 646
Caroline D. Robson, MBChB
- Гемифациальная микросомия** 650
Caroline D. Robson, MBChB
- Синдром Тричера Коллинза** 652
Caroline D. Robson, MBChB
- Последовательность Пьера Робена** 653
Caroline D. Robson, MBChB
- X-сцепленная отоликворея при операции на стремечке (DFNX2)** 654
Caroline D. Robson, MBChB
- Синдром Мак-Кьюна — Олбрайта** 656
Bernadette L. Koch, MD
- Херувизм** 657
Bernadette L. Koch, MD
- Мукополисахаридоз** 658
Bernadette L. Koch, MD

РАЗДЕЛ 21: НОС И ОКОЛОНОСОВЫЕ ПАЗУХИ

- Нос и придаточные пазухи, обзор** 662
Philip R. Chapman, MD

ВРОЖДЕННЫЕ ЗАБОЛЕВАНИЯ

- Мукоцеле носослезного протока** 668
Bernadette L. Koch, MD
- Атрезия хоан** 670
Bernadette L. Koch, MD
- Глиома носа** 674
Bernadette L. Koch, MD
- Дермальный синус носа** 678
Bernadette L. Koch, MD
- Фронтально-этноидальное цефалоцеле** 682
Bernadette L. Koch, MD

- Врожденный стеноз грушевидного отверстия носа** 686
Bernadette L. Koch, MD

ИНФЕКЦИОННЫЕ И ВОСПАЛИТЕЛЬНЫЕ ЗАБОЛЕВАНИЯ

- Острый риносинусит** 688
Nicholas A. Koontz, MD
- Хронический риносинусит** 692
Philip R. Chapman, MD
- Осложнения риносинусита** 696
Nicholas A. Koontz, MD
- Аллергический грибковый синусит** 700
H. Christian Davidson, MD
- Мицетома пазух** 702
H. Christian Davidson, MD
- Инвазивный грибковый синусит** 704
Nicholas A. Koontz, MD
- Полипоз носа/пазух** 708
Nicholas A. Koontz, MD
- Солитарный полип носа/пазух** 712
Philip R. Chapman, MD
- Мукоцеле пазух носа** 716
Philip R. Chapman, MD
- Организовавшаяся гематома пазух/носа** 720
Philip R. Chapman, MD
- Синдром немой пазухи** 722
Philip R. Chapman, MD
- Гранулематоз с полиангиитом (Вегенера)** 724
Philip R. Chapman, MD
- Кокаиновый некроз носа** 728
Philip R. Chapman, MD

ДОБРОКАЧЕСТВЕННЫЕ ОПУХОЛИ И ОПУХОЛЕПОДОБНЫЕ ЗАБОЛЕВАНИЯ

- Фиброзная дисплазия пазух/носа** 730
Yoshimi Anzai, MD, MPH
- Синоназальная остеома** 732
Daniel E. Meltzer, MD
- Синоназальная оссифицирующая фиброма** 736
Blair A. Winegar, MD
- Ювенильная ангиофиброма** 740
Bernadette L. Koch, MD
- Синоназальная инвертированная папиллома** 744
Yoshimi Anzai, MD, MPH
- Синоназальная гемангиома** 748
Yoshimi Anzai, MD, MPH
- Опухоль оболочки нервов пазух/носа** 750
Yoshimi Anzai, MD, MPH
- Синоназальная доброкачественная смешанная опухоль** 752
Yoshimi Anzai, MD, MPH

ЗЛОКАЧЕСТВЕННЫЕ ОПУХОЛИ

- Синоназальный плоскоклеточный рак** 754
Yoshimi Anzai, MD, MPH

СОДЕРЖАНИЕ

Эстеziонейробластома	758	Идиопатическое воспаление глазницы (псевдотумор)	816
<i>Yoshimi Anzai, MD, MPH</i>		<i>H. Christian Davidson, MD</i>	
Синоназальная меланома	762	Саркоидоз глазницы	820
<i>Yoshimi Anzai, MD, MPH</i>		<i>H. Christian Davidson, MD</i>	
Синоназальная аденокарцинома	764	Тиреоидная орбитопатия	822
<i>Blair A. Winegar, MD</i>		<i>H. Christian Davidson, MD</i>	
Синоназальная неходжкинская лимфома	766	Неврит зрительного нерва	826
<i>Yoshimi Anzai, MD, MPH</i>		<i>H. Christian Davidson, MD</i>	
Синоназальный нейроэндокринный рак	770		
<i>Blair A. Winegar, MD</i>			
Синоназальный недифференцированный рак	772	ОПУХОЛЕПОДОБНЫЕ ОБРАЗОВАНИЯ	
<i>Blair A. Winegar, MD</i>		Лангергансоклеточный гистиоцитоз глазницы	830
Синоназальный аденокистозный рак	773	<i>H. Christian Davidson, MD</i>	
<i>Blair A. Winegar, MD</i>			
Синоназальная хондросаркома	774	ДОБРОКАЧЕСТВЕННЫЕ ОПУХОЛИ	
<i>Blair A. Winegar, MD</i>		Гемангиома глазницы у младенцев	832
Синоназальная остеосаркома	775	<i>Daniel E. Meltzer, MD</i>	
<i>Blair A. Winegar, MD</i>		Глиома зрительного пути	836
		<i>Daniel E. Meltzer, MD</i>	
		Менингиома оболочек зрительного нерва	840
		<i>Daniel E. Meltzer, MD</i>	
		Доброкачественная смешанная опухоль слезной железы	844
		<i>Daniel E. Meltzer, MD</i>	
		ЗЛОКАЧЕСТВЕННЫЕ ОПУХОЛИ	
		Ретинобластома	846
		<i>Daniel E. Meltzer, MD</i>	
		Меланома глаза	850
		<i>Daniel E. Meltzer, MD</i>	
		Лимфопролиферативные образования глазницы	854
		<i>H. Christian Davidson, MD</i>	
		Карцинома слезной железы	858
		<i>Daniel E. Meltzer, MD</i>	
		РАЗДЕЛ 23: ПАТОЛОГИЯ ОСНОВАНИЯ ЧЕРЕПА	
		Основание черепа, обзор	862
		<i>H. Ric Harnsberger, MD</i>	
		СКАТ ЧЕРЕПА	
		<i>Ecchordosis physaliphora</i>	868
		<i>C. Douglas Phillips, MD, FOCR</i>	
		Большая ладьевидная ямка	870
		<i>H. Ric Harnsberger, MD</i>	
		Инвазивная макроаденома гипофиза	872
		<i>C. Douglas Phillips, MD, FOCR</i>	
		Хордома	874
		<i>Hilda E. Stambuk, MD</i>	
		КЛИНОВИДНАЯ КОСТЬ	
		Персистирующий краниофарингеальный канал	878
		<i>C. Douglas Phillips, MD, FOCR</i>	

СОДЕРЖАНИЕ

Доброкачественное жировое новообразование клиновидной кости	880	Внутричерепной идиопатический воспалительный псевдотумор	934
<i>C. Douglas Phillips, MD, FACS</i>		<i>H. Ric Harnsberger, MD</i>	
Шваннома тройничного нерва центральной части основания черепа	881	Гигантоклеточная опухоль основания черепа	938
<i>Daniel E. Meltzer, MD</i>		<i>Daniel E. Meltzer, MD</i>	
ЗАТЫЛОЧНАЯ КОСТЬ		Менингиома основания черепа	
Шваннома подъязычного нерва	882	<i>Daniel E. Meltzer, MD</i>	940
<i>C. Douglas Phillips, MD, FACS</i>		Плазмоцитома основания черепа	
ЯРЕМНОЕ ОТВЕРСТИЕ		<i>Philip R. Chapman, MD</i>	944
Псевдоопухоль луковицы яремной вены	884	Миеломная болезнь основания черепа	
<i>Karen L. Salzman, MD</i>		<i>Philip R. Chapman, MD</i>	948
Высокое расположение луковицы яремной вены	886	Метастазы в основании черепа	
<i>Karen L. Salzman, MD</i>		<i>Philip R. Chapman, MD</i>	950
Дегисценция луковицы яремной вены	888	Хондросаркома основания черепа	
<i>H. Ric Harnsberger, MD</i>		<i>Philip R. Chapman, MD</i>	952
Дивертикул луковицы яремной вены	890	Остеосаркома основания черепа	
<i>Karen L. Salzman, MD</i>		<i>Philip R. Chapman, MD</i>	956
Парагангиома яремного гломуса	892	Остеомиелит основания черепа	
<i>Karen L. Salzman, MD</i>		<i>Philip R. Chapman, MD</i>	958
Шваннома яремного отверстия	896	РАЗДЕЛ 24: ТРАВМА ОСНОВАНИЯ ЧЕРЕПА И ОБЛАСТИ ЛИЦА	
<i>Karen L. Salzman, MD</i>		Травма основания черепа и области лица, обзор	
Менингиома яремного отверстия	900	<i>Kristine M. Mosier, DMD, PhD</i>	964
<i>Karen L. Salzman, MD</i>		ОСНОВАНИЕ ЧЕРЕПА	
СИНУСЫ ТВЕРДОЙ МОЗГОВОЙ ОБОЛОЧКИ		Переломы височной кости	968
Аберрантные арахноидальные грануляции синусов твердой мозговой оболочки	902	<i>Daniel E. Meltzer, MD</i>	
<i>H. Ric Harnsberger, MD</i>		Разрывы цепи и вывихи слуховых косточек	972
Тромбоз синуса твердой мозговой оболочки в области основания черепа	906	<i>Bernadette L. Koch, MD</i>	
<i>C. Douglas Phillips, MD, FACS</i>		Травма основания черепа	974
Тромбоз кавернозного синуса	910	<i>Kristine M. Mosier, DMD, PhD</i>	
<i>Bernadette L. Koch, MD</i>		КОСТИ ЛИЦЕВОГО ЧЕРЕПА	
Артериовенозная фистула твердой мозговой оболочки	912	Инородное тело глазницы	978
<i>C. Douglas Phillips, MD, FACS</i>		<i>H. Christian Davidson, MD</i>	
ДИФFUЗНЫЕ ИЛИ МУЛЬТИФОКАЛЬНЫЕ ПОРАЖЕНИЯ ОСНОВАНИЯ ЧЕРЕПА		Перелом глазницы при тупой травме глаза («взрывной» перелом глазницы)	980
Цефалоцеле основания черепа	916	<i>Daniel E. Meltzer, MD</i>	
<i>Bernadette L. Koch, MD</i>		Трансфациальные переломы (по Ле Фору)	982
Ликворея в области основания черепа	920	<i>H. Christian Davidson, MD</i>	
<i>Patricia A. Hudgins, MD, FACS</i>		Перелом скуло-верхнечелюстного комплекса	986
Фиброзная дисплазия основания черепа	922	<i>Blair A. Winegar, MD</i>	
<i>C. Douglas Phillips, MD, FACS</i>		Сложный перелом лица	988
Болезнь Педжета основания черепа	926	<i>Blair A. Winegar, MD</i>	
<i>C. Douglas Phillips, MD, FACS</i>		Назо-орбито-этноидальный перелом	990
Лангергансоклеточный гистиоцитоз основания черепа	928	<i>Bernadette L. Koch, MD</i>	
<i>C. Douglas Phillips, MD, FACS</i>		Переломы нижней челюсти	992
Остеопетроз основания черепа	932	<i>Blair A. Winegar, MD</i>	
<i>H. Ric Harnsberger, MD</i>		Смещение диска височно-нижнечелюстного сустава	994
		<i>Kristine M. Mosier, DMD, PhD</i>	

СОДЕРЖАНИЕ

РАЗДЕЛ 25: ВИСОЧНАЯ КОСТЬ

Височная кость, обзор 998

Karen L. Salzman, MD и Caroline D. Robson, MBChB

НАРУЖНЫЙ СЛУХОВОЙ ПРОХОД

ВРОЖДЕННЫЕ ЗАБОЛЕВАНИЯ

Тимпаническое отверстие 1004

H. Ric Harnsberger, MD

Врожденная мальформация наружного и среднего уха 1006

Caroline D. Robson, MBChB и H. Ric Harnsberger, MD

ИНФЕКЦИОННЫЕ И ВОСПАЛИТЕЛЬНЫЕ ЗАБОЛЕВАНИЯ

Некротический наружный отит 1010

H. Ric Harnsberger, MD

Обтурирующий кератоз 1012

H. Ric Harnsberger, MD

Медиальный канальный фиброз 1014

H. Ric Harnsberger, MD

Приобретенная холестеатома НСК 1018

Nicholas A. Koontz, MD

ДОБРОКАЧЕСТВЕННЫЕ И ЗЛОКАЧЕСТВЕННЫЕ ОПУХОЛИ

Остеома НСК 1020

H. Ric Harnsberger, MD

Экзостозы НСК 1022

H. Ric Harnsberger, MD

Плоскоклеточный рак кожи НСК 1024

Hilda E. Stambuk, MD

СРЕДНЕЕ УХО—СОСЦЕВИДНЫЙ ОТРОСТОК

ВРОЖДЕННЫЕ ЗАБОЛЕВАНИЯ

Врожденная холестеатома среднего уха 1026

H. Ric Harnsberger, MD

Врожденная мастоидальная холестеатома 1030

H. Ric Harnsberger, MD

Атрезия овального окна 1032

H. Ric Harnsberger, MD

Латерализация внутренней сонной артерии 1034

Troy A. Hutchins, MD

Аберрантная внутренняя сонная артерия 1036

Karen L. Salzman, MD и H. Ric Harnsberger, MD

Персистирующая стременинная артерия 1040

H. Ric Harnsberger, MD

ИНФЕКЦИОННЫЕ И ВОСПАЛИТЕЛЬНЫЕ ЗАБОЛЕВАНИЯ

Коалесцентный отомастоидит и его осложнения 1042

Caroline D. Robson, MBChB и H. Ric Harnsberger, MD

Хронический отомастоидит с эрозиями слуховых косточек 1046

Nicholas A. Koontz, MD

Хронический отомастоидит с тимпаносклерозом 1048

Nicholas A. Koontz, MD

Холестеатома ненапрянутой части барабанной перепонки 1050

Nicholas A. Koontz, MD

Холестеатома натянутой части барабанной перегородки 1054

Nicholas A. Koontz, MD

Муральная холестеатома 1058

Nicholas A. Koontz, MD

Холестериновая гранулема среднего уха 1060

H. Ric Harnsberger, MD

ДОБРОКАЧЕСТВЕННЫЕ И ЗЛОКАЧЕСТВЕННЫЕ ОПУХОЛИ

Гломусная тимпаническая параганглиома 1064

Richard H. Wiggins, III, MD, CIIP, FSIIIM

Менингиома височной кости 1068

Richard H. Wiggins, III, MD, CIIP, FSIIIM

Шваннома среднего уха 1072

Richard H. Wiggins, III, MD, CIIP, FSIIIM

Аденома среднего уха 1074

Richard H. Wiggins, III, MD, CIIP, FSIIIM

Рабдомиосаркома височной кости 1076

Hilda E. Stambuk, MD

ДРУГИЕ ЗАБОЛЕВАНИЯ

Цефалоцеле височной кости 1080

H. Ric Harnsberger, MD

Протезы слуховых косточек 1082

H. Ric Harnsberger, MD

ВНУТРЕННЕЕ УХО

ПСЕВДООПУХОЛИ

Петромастоидальный канал 1086

H. Ric Harnsberger, MD

Кохлеарная щель 1088

Caroline D. Robson, MBChB

ВРОЖДЕННЫЕ ЗАБОЛЕВАНИЯ

Аплазия лабиринта 1090

Caroline D. Robson, MBChB

Аплазия улитки 1092

Caroline D. Robson, MBChB

Гипоплазия улитки 1094

Caroline D. Robson, MBChB

Мальформация общей полости 1096

Caroline D. Robson, MBChB

Кистозная улитково-преддверная мальформация (НР-1) 1098

Caroline D. Robson, MBChB

Неполное разделение улитки 1 типа (НР-1) 1100

Caroline D. Robson, MBChB

Неполное разделение улитки 2 типа (НР-2) 1102

Caroline D. Robson, MBChB

СОДЕРЖАНИЕ

Широкий водопровод преддверия (НР-2)	1104	Холестериновая гранулема вершины пирамиды	1152
<i>Caroline D. Robson, MBChB</i>		<i>Luke N. Ledbetter, MD</i>	
Аплазия-гипоплазия улиткового нерва и канала улиткового нерва	1108	Апикальный петрозит	1156
<i>Caroline D. Robson, MBChB</i>		<i>Luke N. Ledbetter, MD</i>	
Гипоплазия-аплазия полукружных каналов	1110	ЗАБОЛЕВАНИЯ СОСУДОВ	
<i>Caroline D. Robson, MBChB</i>		<hr/>	
Аномальный шаровидный полукружный канал-преддверие	1111	Аневризма внутренней сонной артерии в вершине пирамиды	1160
<i>Caroline D. Robson, MBChB</i>		<i>H. Ric Harnsberger, MD</i>	
ИНФЕКЦИОННЫЕ И ВОСПАЛИТЕЛЬНЫЕ ЗАБОЛЕВАНИЯ		<hr/>	
Лабиринтит		ВНУТРИВИСОЧНЫЙ СЕГМЕНТ ЛИЦЕВОГО НЕРВА	
<i>Troy A. Hutchins, MD</i>	1112	<hr/>	
Отосифилис	1114	ПСЕВДООПУХОЛИ	
<i>Troy A. Hutchins, MD</i>		<hr/>	
Оссифицирующий лабиринтит	1116	Контрастирование внутривисочного сегмента лицевого нерва	1162
<i>Troy A. Hutchins, MD</i>		<i>H. Ric Harnsberger, MD</i>	
Отосклероз	1120	Пролабирование лицевого нерва в среднее ухо	1164
<i>Troy A. Hutchins, MD</i>		<i>H. Ric Harnsberger, MD</i>	
Несовершенный остеогенез височной кости	1124	ИНФЕКЦИОННЫЕ И ВОСПАЛИТЕЛЬНЫЕ ЗАБОЛЕВАНИЯ	
<i>Troy A. Hutchins, MD</i>		<hr/>	
ДОБРОКАЧЕСТВЕННЫЕ И ЗЛОКАЧЕСТВЕННЫЕ ОПУХОЛИ		Паралич Белла	1166
<hr/>		<i>H. Ric Harnsberger, MD</i>	
Интралабиринтная шваннома	1126	ДОБРОКАЧЕСТВЕННЫЕ И ЗЛОКАЧЕСТВЕННЫЕ ОПУХОЛИ	
<i>Karen L. Salzman, MD</i>		<hr/>	
Опухоль эндолимфатического мешка	1130	Венозная мальформация лицевого нерва в височной кости (гемангиома)	1170
<i>Hilda E. Stambuk, MD</i>		<i>H. Ric Harnsberger, MD</i>	
ДРУГИЕ ЗАБОЛЕВАНИЯ		Шваннома лицевого нерва	1174
<hr/>		<i>H. Ric Harnsberger, MD</i>	
Интралабиринтное кровоизлияние	1132	Периневральное распространение злокачественной опухоли околоушной железы в височную кость	1178
<i>Troy A. Hutchins, MD</i>		<i>Hilda E. Stambuk, MD</i>	
Зияющий полукружный канал	1134	ВИСОЧНАЯ КОСТЬ, БЕЗ ОПРЕДЕЛЕННОЙ ЛОКАЛИЗАЦИИ	
<i>Troy A. Hutchins, MD</i>		<hr/>	
Кохлеарный имплант	1136	Истечение ликвора в височной кости	1182
<i>Troy A. Hutchins, MD</i>		<i>Patricia A. Hudgins, MD, FACR</i>	
ВЕРХУШКА ПИРАМИДЫ ВИСОЧНОЙ КОСТИ		Арахноидальные грануляции височной кости	1184
<hr/>		<i>H. Ric Harnsberger, MD</i>	
ПСЕВДООПУХОЛИ		Фиброзная дисплазия височной кости	1186
<hr/>		<i>H. Ric Harnsberger, MD</i>	
Асимметрия костного мозга вершины пирамиды	1140	Болезнь Педжета височной кости	1188
<i>H. Ric Harnsberger, MD</i>		<i>H. Ric Harnsberger, MD</i>	
Цефалоцеле вершины пирамиды	1142	Лангергансоклеточный гистиоцитоз височной кости	1190
<i>H. Ric Harnsberger, MD</i>		<i>Richard H. Wiggins, III, MD, CIIP, FSIIM</i>	
ВРОЖДЕННЫЕ ЗАБОЛЕВАНИЯ		Метастатическое поражение височной кости	1192
<hr/>		<i>Hilda E. Stambuk, MD</i>	
Врожденная холестеатома вершины пирамиды	1144	Остеорадионекроз височной кости	1194
<i>H. Ric Harnsberger, MD</i>		<i>Hilda E. Stambuk, MD</i>	
ИНФЕКЦИОННЫЕ И ВОСПАЛИТЕЛЬНЫЕ ЗАБОЛЕВАНИЯ		<hr/>	
<hr/>			
«Запертая» жидкость в вершине пирамиды	1148		
<i>Luke N. Ledbetter, MD</i>			
Мукоцеле вершины пирамиды	1150		
<i>Luke N. Ledbetter, MD</i>			

СОДЕРЖАНИЕ

РАЗДЕЛ 26: ММУ–ВСК

ВВЕДЕНИЕ И ОБЗОР

ММУ–ВСК, обзор 1198
H. Ric Harnsberger, MD

ВРОЖДЕННЫЕ ЗАБОЛЕВАНИЯ

Эпидермоидная киста ММУ–ВСК 1202
H. Ric Harnsberger, MD

Арахноидальная киста ММУ–ВСК 1206
H. Ric Harnsberger, MD

Липома ММУ–ВСК 1210
H. Ric Harnsberger, MD

Венозная мальформация ВСК 1214
H. Ric Harnsberger, MD

ИНФЕКЦИОННЫЕ И ВОСПАЛИТЕЛЬНЫЕ ЗАБОЛЕВАНИЯ

Менингит ММУ–ВСК 1216
H. Ric Harnsberger, MD

Синдром Рамсея Ханта 1218
H. Ric Harnsberger, MD

Нейросаркоидоз ММУ–ВСК 1220
H. Ric Harnsberger, MD

ДОБРОКАЧЕСТВЕННЫЕ И ЗЛОКАЧЕСТВЕННЫЕ ОПУХОЛИ

Вестибулярная шваннома 1222
H. Ric Harnsberger, MD

Младенческая гемангиома и синдром PHACES 1226
Caroline D. Robson, MBChB

Менингиома ММУ–ВСК 1228
H. Ric Harnsberger, MD

Шваннома лицевого нерва ММУ–ВСК 1232
H. Ric Harnsberger, MD

Метастазы в ММУ–ВСК 1234
H. Ric Harnsberger, MD

ЗАБОЛЕВАНИЯ СОСУДОВ

Тригеминальная невралгия 1238
H. Ric Harnsberger, MD

Гемифациальный спазм 1240
H. Ric Harnsberger, MD

Аневризма в ММУ–ВСК 1242
H. Ric Harnsberger, MD

Поверхностный сидероз ММУ–ВСК 1244
H. Ric Harnsberger, MD