

М. С. Кушаковский

Н. Б. Журавлева

# **АРИТМИИ И БЛОКАДЫ СЕРДЦА**

АТЛАС ЭЛЕКТРОКАРДИОГРАММ

Издание пятое, переработанное и дополненное

*Под редакцией проф. Ю. Н. Гришкина*

Санкт-Петербург

**ФОЛИАНТ**

2021

УДК 616.12, 615.22

ББК 54.101

**Кушаковский М. С.** Аритмии и блокады сердца : атлас электрокардиограмм / М. С. Кушаковский, Н. Б. Журавлева; под ред. Ю. Н. Гришкина. — 5-е изд., перераб. и доп. — СПб: Фолиант, 2021. — 360 с.

ISBN 978-5-93929-312-9

Основное содержание электрокардиографического атласа «Аритмии и блокады сердца» составили собственные наблюдения авторов, многие годы изучавших эту важнейшую проблему на кафедре кардиологии С.-Петербургской МАПО (прежде ленинградский ГИДУВ). В новом издании «Атласа» нашли отражение современные представления о механизмах формирования аритмий и блокад сердца, а также новые диагностические критерии многообразных форм нарушений сердечного ритма и проводимости.

В «Атласе» представлены важнейшие варианты аритмий и блокад, в том числе их редкие и малоизвестные разновидности, подробно иллюстрированы желудочковые тахикардии. Значительное место уделяется воздействиям фармакологических препаратов на различные тахиаритмии. Представлена глава об ЭКГ у лиц с имплантированным постоянным электрокардиостимулятором, ошибках в распознавании дефектов постоянной кардиостимуляции, полемках, аритмиях. Все электрокардиограммы сопровождаются подписями с анализом нарушений сердечного ритма и диагнозом.

Издание рассчитано на широкий круг терапевтов, кардиологов, кардиохирургов и специалистов по функциональной диагностике.

Атлас содержит 527 рисунков, 5 таблиц. Библиография содержит 190 названий.

**УДК 616.12, 615.22**

**ББК 54.101**

*Права на данное издание принадлежат ООО «Издательство ФОЛИАНТ».  
Воспроизведение и распространение в каком бы то ни было виде части или целого издания  
не могут быть осуществлены без письменного разрешения ООО «Издательство ФОЛИАНТ»*

ISBN 978-5-93929-312-9

© Кафедра госпитальной терапии и кардиологии им. М. С. Кушаковского  
СЗГМУ им. И. И. Мечникова, 2021

© ООО «Издательство ФОЛИАНТ», 2021

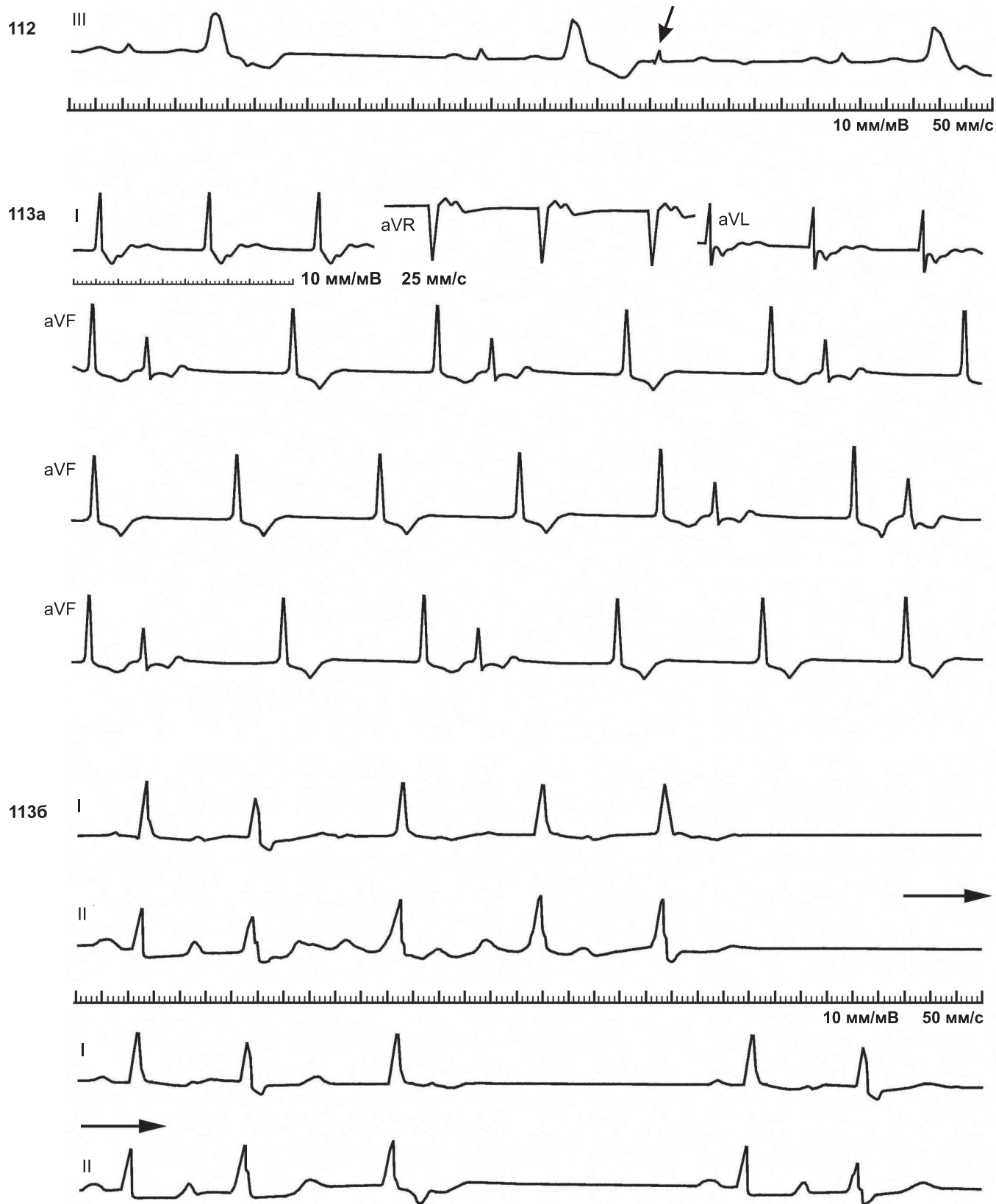
# ОГЛАВЛЕНИЕ

<i>Предисловие</i> . . . . .	4
<b>Глава 1. Некоторые вопросы электрофизиологии сердца, механизмы сердечных аритмий и блокад</b> . . . . .	5
Физиологические механизмы образования импульса . . . . .	6
Патологические механизмы образования импульса . . . . .	7
Физиологическое проведение сердечного импульса. Рефрактерность . . . . .	8
Нарушения проводимости сердечного импульса . . . . .	11
Комбинированные нарушения процессов образования и проведения импульса. Механизмы парасистолии, блокад входа и выхода . . . . .	16
<b>Глава 2. Аритмии вследствие изменения автоматизма синусового узла и (или) подчиненных водителей ритма</b> . . . . .	19
Изменения частоты и регулярности деятельности синусового узла . . . . .	19
Эктопические комплексы или ритмы вследствие относительного или абсолютного преобладания автоматизма подчиненных центров . . . . .	19
<b>Глава 3. Аритмии, основанные на механизме re-entry — повторно-круговых движениях импульса</b> . . . . .	57
Реципрокные (взаимообратные) комплексы и ритмы (эхо-комплексы и эхо-ритмы) . . . . .	57
Экстрасистолия . . . . .	58
Пароксизмальные и хронические тахикардии . . . . .	60
<b>Глава 4. Синдром WPW и другие формы предвозбуждения желудочков</b> . . . . .	128
<b>Глава 5. Блокады проведения сердечного импульса</b> . . . . .	148
Синоатриальные (СА) блокады. Синдром слабости синусового узла . . . . .	148
Межпредсердные блокады . . . . .	149
Атриовентрикулярные (АВ) блокады . . . . .	149
Нарушения внутрижелудочковой проводимости. Классификация внутрижелудочковых блокад . . . . .	197
Нарушения внутрижелудочковой проводимости при инфаркте миокарда . . . . .	203
<b>Глава 6. Аритмии вследствие комбинированного нарушения процессов образования и проведения импульса</b> . . . . .	239
Парасистолия . . . . .	239
Блокады выхода . . . . .	240
<b>Глава 7. Фибрилляция и трепетание предсердий</b> . . . . .	268
Фибрилляция (мерцание) предсердий . . . . .	268
Трепетание предсердий . . . . .	268
<b>Глава 8. Фибрилляция, трепетание, асистолия желудочков. Электрическая активность умирающего сердца</b> . . . . .	280
Фибрилляция желудочков . . . . .	280
Трепетание желудочков . . . . .	280
<b>Глава 9. Воздействия некоторых лечебных методов на нарушения сердечного ритма и проводимости</b> . . . . .	302
<b>Глава 10. Электрокардиограммы больных с имплантированным кардиостимулятором (постоянная электрокардиостимуляция)</b> . . . . .	324
<b>Список литературы</b> . . . . .	355

## ПРЕДИСЛОВИЕ К ПЯТОМУ ИЗДАНИЮ

Предыдущие четыре издания «Атласа» публиковались в 1981, 1983, 1999 и 2012 годах. Настоящая пятая публикация предпринята из тех соображений, что в «Атласе» собрана уникальная коллекция электрокардиограмм, охватывающая практически все разделы аритмологии. Сотрудники кафедры госпитальной терапии и кардиологии им. М. С. Кушаковского сочли необходимым сохранить эту коллекцию для кардиологов и терапевтов, особенно для молодых и начинающих специалистов. Издание переработано, пояснительные статьи изменены соответственно данным, полученным в электрофизиологии сердца за последние годы.

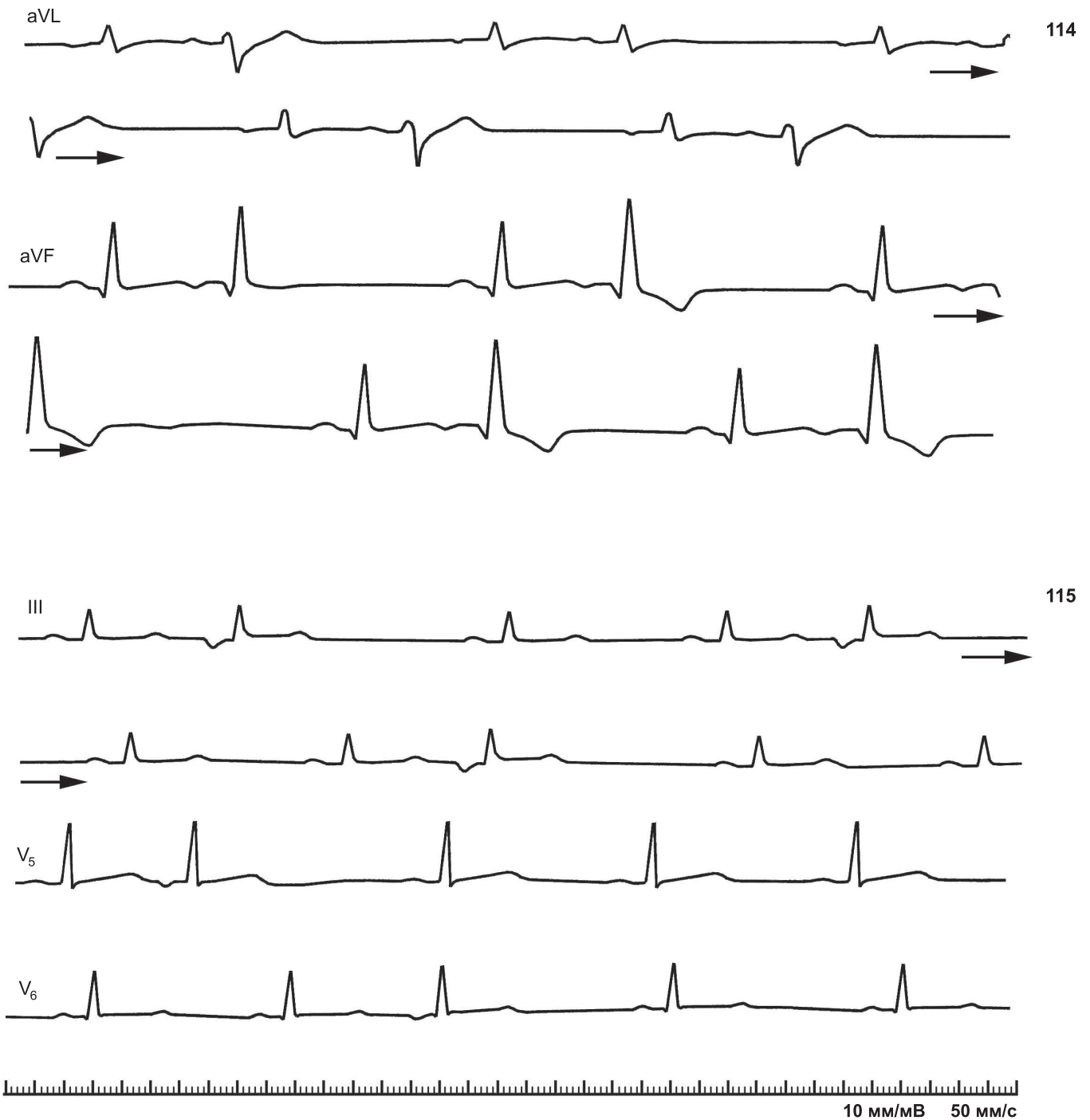
*Профессор кафедры  
госпитальной терапии и кардиологии  
им. М. С. Кушаковского  
ФГБОУ ВО СЗГМУ им. И. И. Мечникова  
д. м. н. профессор Ю. Н. Гришкин*



112. Желудочковый реципрокный комплекс после экстрасистолы с ретроградным проведением импульса к предсердиям (стрелка)

113. Суправентрикулярные реципрокные комплексы.

а — атриовентрикулярные реципрокные комплексы на фоне ритма АВ-соединения с предшествующим возбуждением желудочков. Зубцы P позади QRS; при удлинении интервала R-P до 0,24 с следует повторное возбуждение желудочков (эхо-удар). Скорость движения бумаги 25 мм/с (по D. Scherf, J. Cohen, 1964); б — реципрокные предсердные комплексы. Приступы трепетания предсердий с частотой 300 в 1 мин и АВ-блокадой: в первом приступе 3 : 1, 3 : 1, 2 : 1, проведение 1 : 1 с интервалом P-R = 0,32 с и реципрокным предсердным комплексом, имитирующим в отведении II зубец S. Второй пароксизм трепетания короче, в нем АВ-блокада 2 : 1, проведение 1 : 1 с длинным P-R-интервалом и отчетливый реципрокный предсердный комплекс. Третий пароксизм abortивный. В каждом пароксизме трепетания первый проведенный комплекс QRS имеет aberrантность по типу блокады правой ножки пучка Гиса (тахизависимая форма)

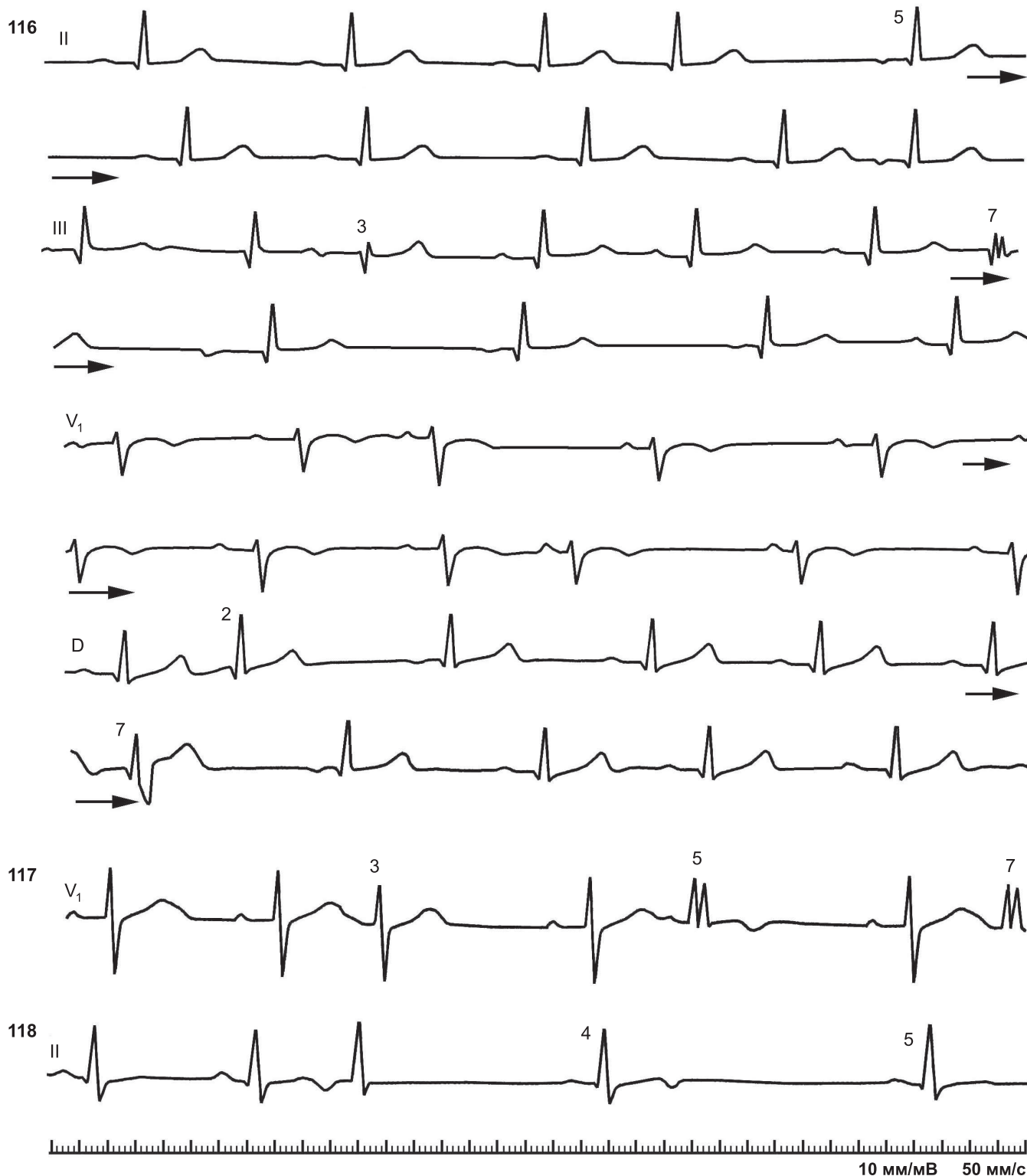


**114.** Нижнепредсердная экстрасистолическая бигеминия.

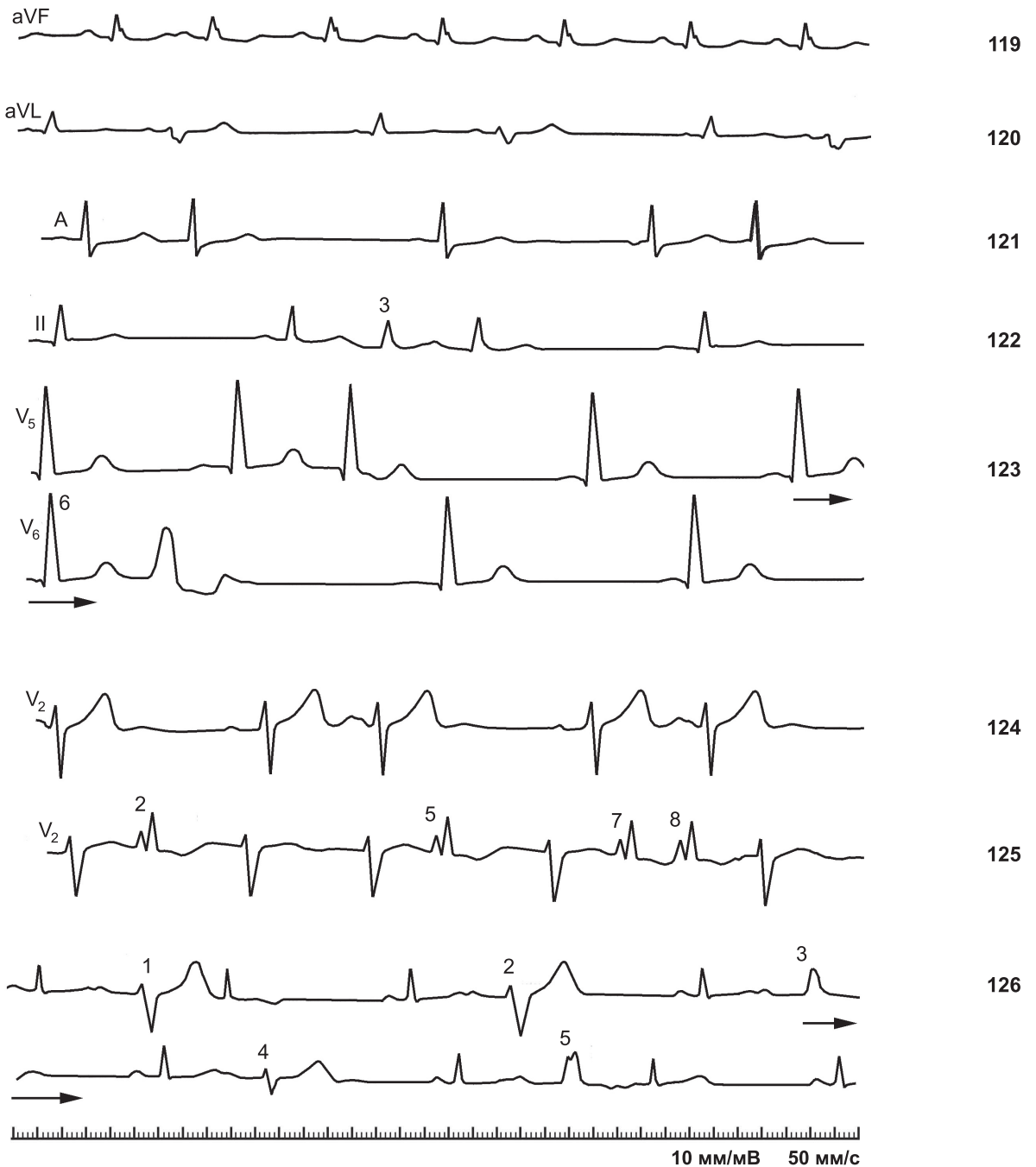
Интервалы сцепления колеблются от 0,47 до 0,50 с. В отведении aVL комплекс QRS второй экстрасистолы с менее выраженным отклонением электрической оси вправо; возможно, остальные экстрасистолы отражают блокаду заднеязычного разветвления левой ножки пучка Гиса. Альтернация зубцов T в экстрасистолических комплексах (отведение aVF). Основной ритм — синусовый, с положительными зубцами P в отведении aVF и отрицательными P в отведении aVL.

**115.** Нижнепредсердная экстрасистолическая тригеминия.

Вероятный источник эктопической активности — нижняя часть левого предсердия. Интервалы сцепления варьируют. В отведении V<sub>5</sub> тригеминия временно прекращается.

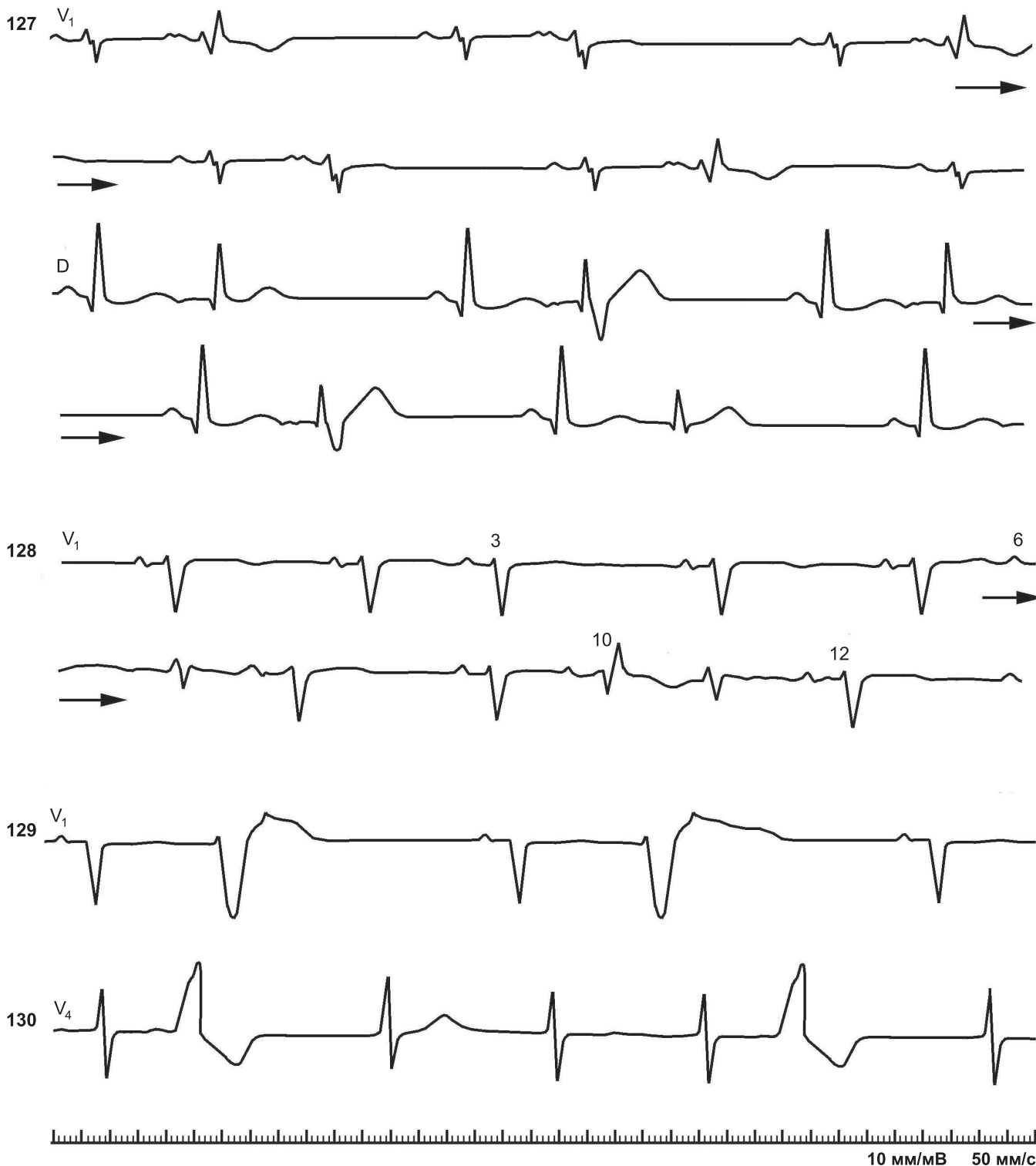


- 116.** Нижнепредсердные экстрасистолы с различной aberrантностью комплексов QRS.  
 Инверсия зубцов P экстрасистол в отведениях II, III, D. В отведении D первая экстрасистола (2-й комплекс) заметно отличается от второй экстрасистолы (7-й комплекс — блокада правой ножки пучка Гиса). Та же картина в III отведении (3-й и 7-й комплексы). В экстрасистолах неодинаковы интервалы P-R. Экстрасистолы вызывают разрядку и угнетение СА-узла с появлением выскальзывающих комплексов из различных участков предсердий (5-й комплекс в отведении II, 8-10-й комплексы в отведении III — миграция водителя ритма; то же в отведении D)
- 117.** Предсердные экстрасистолы с одинаковыми интервалами сцепления и aberrацией комплексов QRS, зависящей от удлинения предшествующего интервала R-R (удлинение эффективного рефрактерного периода в ножках пучка Гиса).  
 Предсердная экстрасистолия (3, 5 и 7-й комплексы); 5-й и 7-й комплексы QRS aberrантны (латентная блокада правой ножки пучка Гиса)
- 118.** Нижнепредсердная экстрасистолия.  
 Две нижнепредсердные экстрасистолы, одна из которых блокирована (зубец P на зубце T 4-го желудочкового комплекса). АВ-блокада могла быть связана с некоторым укорочением интервала сцепления второй экстрасистолы. Обе экстрасистолы вызвали угнетение активности синусового узла и появление медленного выскальзывающего предсердного ритма (4-й и 5-й комплексы)



- 119.** Синусовая extrasистола (2-й комплекс)
- 120.** Поздняя предсердная бигеминия с aberrантными желудочковыми комплексами
- 121.** Предсердная extrasистолия с торможением активности СА-узла и миграцией суправентрикулярного водителя ритма. 1-й комплекс синусовый, 2-й — предсердная extrasистола с длинной постэктопической паузой, 3-й — синусовый, 4-й — нижнепредсердный выскальзывающий (интервал выскальзывания 1,00 с); за ним следует предсердная extrasистола с устойчивым интервалом сцепления (0,40 с)
- 122.** Две последовательные предсердные extrasистолы.  
3-й и 4-й комплексы — предсердные extrasистолы на фоне синусовой брадикардии
- 123.** Предсердная extrasистолия.  
3-й и 6-й комплексы — предсердные extrasистолы, 7-й комплекс — правожелудочковая extrasистола с компенсаторной паузой
- 124.** Предсердная extrasистолическая бигеминия. Зубцы *P* extrasистол с признаками межпредсердной блокады
- 125.** Имитация суправентрикулярной extrasистолы с блокадой правой ножки парасистолами из АВ-соединения.  
7-й и 8-й комплексы — две подряд парасистолы (общий делитель 0,28 с). 2-й и 5-й комплексы — те же парасистолы с фиксированным интервалом сцепления, равным 0,46 с. Имеется блокада выхода из парацентра
- 126.** Предсердная extrasистолическая бигеминия с реципрокными комплексами (эхо-комплексами).  
Интервалы сцепления стабильны — 0,40 с (монофокусные extrasистолы). Интервалы *P-R* удлинены до 0,22–0,25 с. Extrasистолические комплексы *QRS* полиморфны (блокада передневерхнего разветвления левой ножки различной степени — 1, 2, 4-я extrasистолы; блокада левой ножки различной выраженности в 3, 5-й extrasистолах). Предсердные эхо-комплексы после 1-й и 5-й extrasистол с образованием желудочковых эхо-комплексов. В 5-й extrasистоле интервал *P-R* = 0,25 с; интервал *R-P'* = 0,22 с (*P'* инвертирован)





- 127.** Предсердная экстрасистолическая бигеминия.  
 Интервалы сцепления стабильны — 0,39 с. Комплексы QRS монофокусных экстрасистол полиморфные: альтернирование глубины блокады правой ножки (блокада отчетливее после более длинного предшествующего интервала R-R)
- 128.** Предсердная экстрасистолия.  
 Первые два комплекса синусовые ( $P-P = 0,80$  с); 3-й комплекс — экстрасистола с некоторым торможением активности СА-узла; 4-й и 5-й комплексы синусовые, 6-й комплекс — экстрасистола с тем же интервалом сцепления (0,55 с); 7-й и 11-й комплексы из АВ-соединения с интервалами сцепления 0,54 и 0,43 с — парасистолы, инициируемые экстрасистолами (интермиттирующая парасистолия из АВ-соединения, подтвержденная анализом других кривых). 10-й комплекс — предсердная экстрасистола, QRS по типу блокады правой ножки (интервал сцепления несколько короче — 0,46 с), 12-й и 13-й комплексы — синусовые
- 129.** Желудочковая экстрасистолия (бигеминия). Синусовые зубцы P на сегменте S-T экстрасистол
- 130.** Постэкстрасистолический синдром.  
 Вслед за желудочковой экстрасистолой (2-й комплекс QRS) и удлиненной паузой отмечается изменение зубца T в 3-м желудочковом комплексе