СОДЕРЖАНИЕ

Введение 3
Сосуды и нервы переднего средостения 6
Сосуды и нервы заднего средостения 11
Поверхностные сосуды и нервы шеи 18
Глубокие сосуды и нервы шеи (1-е занятие) 21
Глубокие сосуды и нервы шеи (2-е занятие) 27
Поверхностные сосуды и нервы головы 31
Глубокие сосуды и нервы головы (1-е занятие).....36
Глубокие сосуды и нервы головы (2-е занятие).....43
Сосуды и нервы подмышечной полости и плеча 51
Сосуды и нервы предплечья.....56
Сосуды и нервы кисти.....59
Сосуды и нервы брюшной полости (1-е занятие).....63
Сосуды и нервы брюшной полости (2-е занятие).....69
Сосуды и нервы таза.....75
Сосуды и нервы передней и медиальной областей бедра 80
Сосуды и нервыспины, ягодичной области и задней области бедра 83
Сосуды и нервы подколенной ямки и задней области голени.....87
Сосуды и нервы передней и латеральной областей голени и тыла стопы.....90
Сосуды и нервы подошвы.....92
Схемы 97

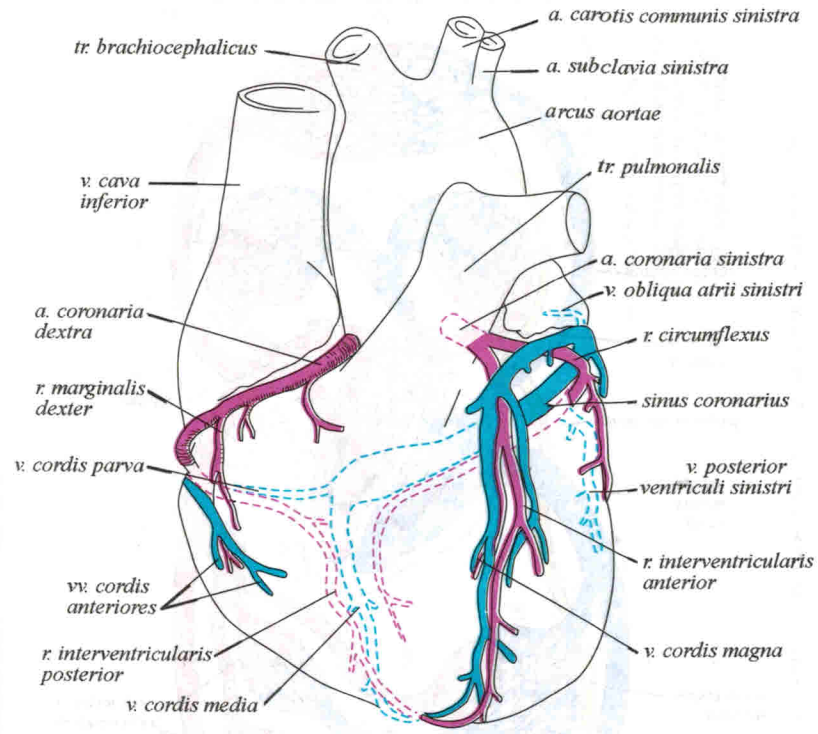

Схема 1. Крупные присердечные и собственные сосуды сердца.

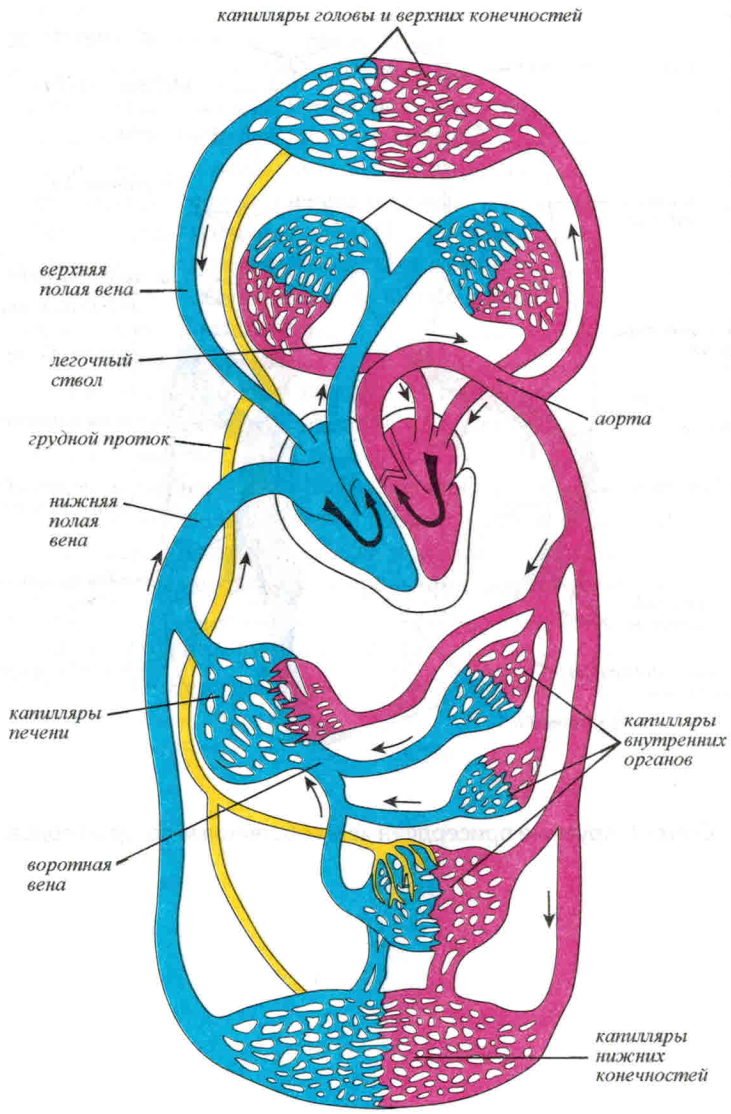

Схема 2. Круги кровообращения.

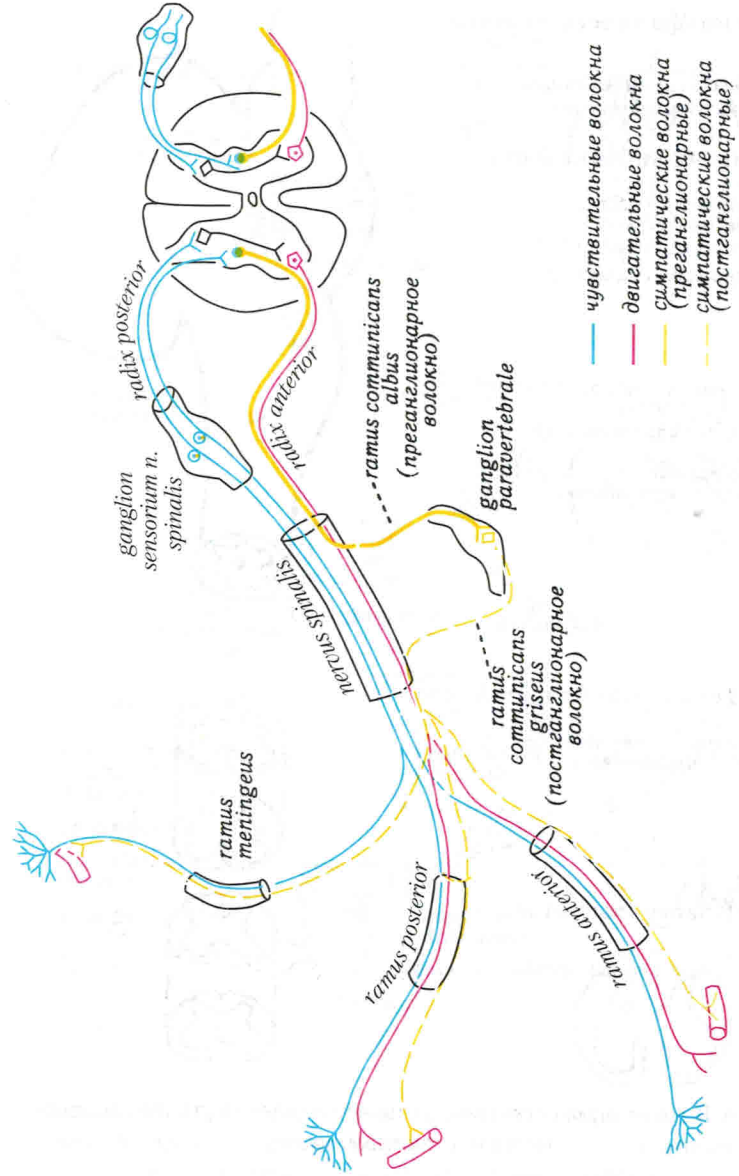

Схема 3. Формирование спинномозгового нерва, его ветви и состав их волокон.

I. Мезенцефалический отдел

- *nuclei accessorii n. oculomotorii (парасимпатические)*

II. Понто-бульбарный отдел

- *nucleus salivatorius superior (VII)*
- *nucleus lacrimalis (VII) (парасимпатические)*
- *nucleus salivatorius inferior (IX) (парасимпатическое)*
- *nucleus dorsalis n. vagi (X) (парасимпатическое)*



III. Тораколюмбальный отдел

- *nuclei intermediolaterales (симпатические)*

IV. Крестцовый отдел

- *nuclei parasympathici sacrales*

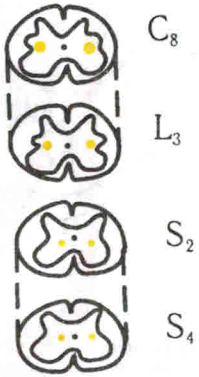

Схема 4. Локализация вегетативных центров (ядер) в стволе головного мозга и в спинном мозге.

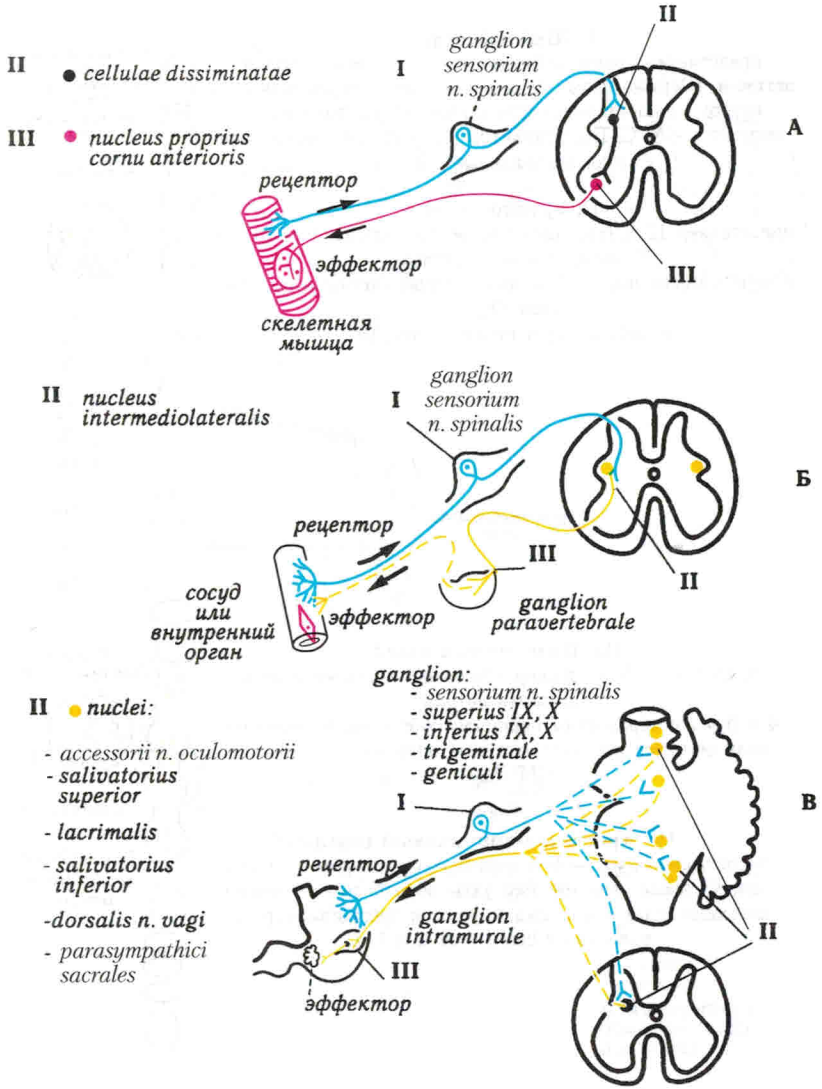

Схема 5. Строение простых рефлекторных дуг: А — соматической, Б — симпатической и В — парасимпатической.

СОСУДЫ И НЕРВЫ ПРЕДПЛЕЧЬЯ

Цель занятия

Изучить:
- лучевую и локтевую артерии и их ветви;
- артериальную сеть локтевого сустава;
- лучевой, локтевой и срединный нервы в области предплечья;
- иннервацию кожи предплечья;
- иннервацию мышц предплечья;
- лимфатические узлы верхней конечности.

Уметь показать на трупе и препаратах:
- медиальную и латеральную подкожные вены;
- поверхностную и глубокую ветви лучевого нерва;
- срединный нерв;
- локтевой нерв;
- кожные нервы предплечья;
- лучевую артерию и ее ветви;
- локтевую артерию и ее ветви.

Повторить:
- мышцы предплечья;
- топографию предплечья;
- локтевой сустав;
- лучезапястный сустав.

Фактический материал занятия

Продольный разрез кожи производят по локтевому краю предплечья и кольцевой разрез – на уровне лучезапястного сустава. Затем снимают кожу с предплечья. Демонстрируют поверхностные вены предплечья (*v. cephalica, v. basilica, v. mediana cubiti*).

Препарируют **кожные нервы предплечья:**

- латеральный кожный нерв предплечья, *n. cutaneus antebrachii lateralis*, который является конечной ветвью мышечно-кожного нерва;

- медиальный кожный нерв предплечья, *n. cutaneus antebrachii medialis*, происходящий непосредственно из медиального пучка плечевого сплетения;

- задний кожный нерв предплечья, *n. cutaneus antebrachii posterior*, являющийся кожной ветвью лучевого нерва.

Отсекают от фасции предплечья апоневроз двухглавой мышцы плеча и находят место деления плечевой артерии на лучевую и локтевую артерии. **Лучевая артерия**, *a. radialis*, проходит в лучевой борозде предплечья.

В самом начале она отдает возвратную лучевую артерию, *a. recurrens radialis*, а в дальнейшем – многочисленные мышечные ветви. В нижней трети предплечья от лучевой артерии отходят ладонная запястная ветвь и поверхностная ладонная ветвь. Затем лучевая артерия отклоняется латерально, проходит в "анатомической табакерке" на тыл кисти.

Локтевая артерия, *a. ulnaris*, по пути в локтевую борозду предплечья отдает локтевую возвратную артерию, *a. recurrens ulnaris*, которая делится, в свою очередь, на переднюю и заднюю ветви. Вскоре после этого от локтевой артерии отходит короткий ствол – общая межкостная артерия, *a. interossea communis*. Последняя, достигнув межкостной перепонки предплечья, делится на две ветви:

1 – переднюю межкостную артерию, *a. interossea anterior*, которая у верхнего края квадратного пронатора пронизывает межкостную перепонку предплечья и заканчивается в тыльной запястной сети; кроме того она отдает ветвь к ладонной запястной сети;

2 – заднюю межкостную артерию, *a. interossea posterior*, которая проходит через отверстие в проксимальной части межкостной перепонки предплечья, отдает возвратную межкостную артерию, *a. interossea recurrens*, и заканчивается в мышцах задней группы предплечья; в области тыла лучезапястного сустава вместе с передней межкостной артерией она участвует в образовании тыльной запястной сети, *rete carpale dorsale*.

Нервы, обеспечивающие иннервацию мышц предплечья, происходят из подключичной части плечевого сплетения:

- **лучевой нерв**, *n. radialis*, в передней латеральной локтевой борозде делится на поверхностную и глубокую ветви; глубокая ветвь через супинаторный канала проходит на заднюю поверхность предплечья и иннервирует все мышцы задней группы и плечелучевую мышцу; поверхностная ветвь вначале проходит в лучевой борозде, а затем направляется к коже тыла кисти;

- **локтевой нерв**, *n. ulnaris*, идет из области плеча через заднюю медиальную локтевую борозду и локтевой канал в локтевую борозду предплечья; он отдает ветви к локтевому сгибателю запястья и медиальной половине глубокого сгибателя пальцев;

- **срединный нерв**, *n. medianus*, пронизывает круглый пронатор и располагается в срединной борозде; он иннервирует все мышцы передней группы предплечья за исключением мышц, получающих ветви из локтевого нерва, и плечелучевой мышцы (мышечные ветви срединного нерва отходят в верхней трети предплечья).

На верхней конечности выделяют три группы лимфатических узлов:

- локтевые лимфатические узлы, *nodi lymphoidei cubitales*, располагаются в локтевой ямке;

- плечевые лимфатические узлы, *nodi lymphoidei brachiales*, расположены по ходу подкожных вен (поверхностные) или по ходу СНП плеча (глубокие);

- подмышечные лимфатические узлы, *nodi lymphoidei axillares*, располагаются в жировой клетчатке подмышечной полости:

а) латеральные лимфатические узлы прилежат к подмышечной артерии;

б) медиальные или грудные лимфатические узлы прилежат к передней зубчатой мышце;

в) подлопаточные или задние лимфатические узлы располагаются на задней стенке подмышечной полости;

г) нижние подмышечные лимфатические узлы находятся у основания подмышечной полости;

д) центральные подмышечные лимфатические узлы располагаются в центре подмышечной полости;

е) верхушечные подмышечные лимфатические узлы находятся у вершины подмышечной полости, под ключицей.

Дополнительная информация к занятию

1. Мышечно-кожный, подмышечный и лучевой нервы (схема 33).

По составу волокон эти нервы являются смешанными. Они содержат чувствительные, двигательные соматические и симпатические постганглионарные волокна. Мышечно-кожный нерв иннервирует мышцы передней группы плеча и кожу латеральной области предплечья. Подмышечный нерв иннервирует дельтовидную и малую круглую мышцы и кожу латеральной области плеча. Лучевой нерв иннервирует заднюю группу мышц плеча, заднюю группу мышц предплечья и плечелучевую мышцу. Чувствительные волокна лучевого нерва распространяются в коже задней области плеча, предплечья и тыла кисти.

2. Артериальная сеть локтевого сустава (схема 34).

В области локтевого сустава имеется артериальная сеть, которую представляют четыре артериальных анастомоза:

1 – в передней медиальной локтевой борозде анастомозируют нижняя коллатеральная локтевая артерия (из плечевой артерии) и передняя ветвь локтевой возвратной артерии (из локтевой артерии);

2 – в задней медиальной локтевой борозде анастомозируют верхняя коллатеральная локтевая артерия (из плечевой артерии) и задняя ветвь локтевой возвратной артерии (из локтевой артерии);

3 – в передней латеральной локтевой борозде анастомозируют лучевая коллатеральная артерия (из глубокой артерии плеча) и возвратная лучевая артерия (из лучевой артерии);

4 – в задней латеральной локтевой борозде анастомозируют средняя коллатеральная артерия (из глубокой артерии плеча) и межкостная возвратная артерия (из задней межкостной артерии – ветвь локтевой артерии).

3. Кровоснабжение мышц предплечья осуществляется мышечными ветвями локтевой и лучевой артерий. Отток венозной крови осуществляется по одноименным венам-спутницам.

Мышцы предплечья иннервируют:

- глубокая ветвь лучевого нерва – мышцы задней группы и плечелучевую мышцу;
- локтевой нерв – локтевой сгибатель запястья и медиальную часть глубокого сгибателя пальцев;
- срединный нерв – все остальные мышцы передней группы.

СОСУДЫ И НЕРВЫ КИСТИ

Цель занятия

Изучить:

- артерии кисти;
- вены кисти;
- иннервацию кожи кисти;
- иннервацию мышц кисти.

Уметь показать на трупе и препаратах:

- поверхностную ладонную дугу и выходящие из нее артерии;
- глубокую ладонную дугу;
- ветви срединного нерва;
- ветви локтевого нерва.

Повторить:

- кости кисти;
- суставы кисти;
- мышцы, фасции и топографию кисти.

Фактический материал занятия

Удаляют кожу с ладони и ладонной поверхности пальцев. Обращают внимание на плотное сращение кожи с ладонным апоневрозом. Начиная от дистального отдела лучевой борозды предплечья, препарируют **лучевую артерию**, *a. radialis*. Показывают ее ладонную запястную ветвь, *ramus carpalis palmaris*, которая отходит на уровне нижнего края квадратного пронатора и участвует в образовании ладонной запястной сети, *rete carpale palmare*. Затем

препарируют поверхностную ладонную ветвь, *r. palmaris superficialis*, которая начинается там, где лучевая артерия переходит на тыльную сторону кисти. Эта ветвь проникает под ладонный апоневроз, где участвует в образовании поверхностной ладонной дуги, *arcus palmaris superficialis*.

В первом межкостном промежутке от лучевой артерии отходят:

1 – главная артерия большого пальца, *a. princeps pollicis*, распадающаяся на три собственных пальцевых артерии (для обеих сторон I пальца и лучевой стороны II пальца);

2 – глубокая ладонная ветвь, *r. palmaris profundus*, (концевая) участвует в образовании глубокой ладонной дуги, *arcus palmaris profundus*. От дуги отходят три ладонные пястные артерии, *aa. metacarpales palmares*, от которых берут начало прободающие ветви, *rr. perforantes*.

Далее препарируют **локтевую артерию**, *a. ulnaris*, которая до входа в локтевой канал запястья отдает ладонную запястную ветвь, *r. carpalis palmaris*, участвующую в образовании артериальной ладонной запястной сети, *rete carpale palmare*. Выйдя из канала, локтевая артерия отдает глубокую ладонную ветвь, *r. palmaris profundus*. Она направляется в мышечно-крючковидный канал, *canalis hamomuscularis*, и участвует в образовании глубокой ладонной дуги (анастомоз с концевой ветвью лучевой артерии). Эта дуга располагается под сухожилиями сгибателей пальцев и поперечной головкой мышцы, приводящей большой палец, на уровне оснований пястных костей.

Конечная ветвь локтевой артерии анастомозирует с поверхностной ладонной ветвью лучевой артерии, формируя при этом поверхностную ладонную дугу, *arcus palmaris superficialis*. Эта дуга располагается непосредственно под ладонным апоневрозом, примерно на середине длины пястных костей. От выпуклой стороны дуги отходят три общие пальцевые ладонные артерии, *aa. digitales palmares communes*, каждая из которых вблизи пястнофалангового сустава делится на две собственные пальцевые ладонные артерии, *aa. digitales palmares proprii*. Последние направляются по противолежащим сторонам соседних пальцев, формируя под кожей ногтевых фаланг хорошо развитую анастомотическую сеть. Ладонные пястные артерии, отходящие от глубокой ладонной дуги, впадают в общие пальцевые артерии (из поверхностной ладонной дуги).

Вены на ладонной стороне кисти очень тонкие, начинаются в коже и подкожной жировой клетчатке и, в основном, впадают в подкожные вены тыла пальцев. Глубокие вены ладони повторяют ход артерий. Глубокую артериальную дугу сопровождают две вены-спутницы, многократно анастомозирующие между собой. По ходу поверхностной артериальной дуги, как правило, располагается только одна венозная дуга – *arcus venosus palmaris superficialis*.

В иннервации мышц кисти и кожи ладонной поверхности участвуют срединный и локтевой нервы.

Срединный нерв, *n. medianus*, проходит на кисть через канал запястья. Под ладонным апоневрозом от него отходят мышечные ветви (к *mm. abductor pollicis brevis*, *opponens pollicis*, поверхностной головке *m. flexor pollicis brevis* и *mm. lumbricales I et II*). Затем он делится на три общих ладонных пальцевых нерва, *nn. digitales palmares communes*, которые в области головок пястных костей разветвляются на собственные ладонные пальцевые нервы, *nn. digitales palmares proprii* – иннервируют кожу I, II, III и лучевой половины IV пальцев.

Локтевой нерв, *n. ulnaris*, проходит на кисть через локтевой канал запястья и делится на глубокую и поверхностную ветви. Поверхностная ветвь отдает собственные ладонные пальцевые нервы, *nn. digitales palmares proprii* к коже ладонной поверхности V пальца и локтевой стороне IV пальца. Глубокая ветвь дает мышечные ветви для медиальной группы мышц кисти, для III и IV червеобразных мышц, всех межкостных мышц, приводящей мышцы большого пальца и глубокой головки короткого сгибателя большого пальца.

На тыле кисти препарируют тыльную венозную сеть кисти, *rete venosum dorsale manus*, и **кожные нервы**. Поверхностная ветвь лучевого нерва располагается на предплечье в лучевой борозде, проходит под сухожилием плечелучевой мышцы на тыл кисти. Она иннервирует кожу латеральной половины тыла кисти, большого и указательного пальцев, а также латеральную поверхность среднего пальца. На тыле I пальца она достигает основания дистальной фаланги, на II и III пальцах – основания 2-й фаланги.

Тыльная ветвь локтевого нерва иннервирует кожу медиальной половины тыла кисти и тыльной стороны IV и V пальцев, а также медиальную поверхность среднего пальца.

Тыльные запястные ветви лучевой и локтевой артерий вместе с ветвями межкостных артерий образуют тыльную сеть запястья. Из этой сети выходят 3-4 тыльные пястные артерии, *aa. metacarpales dorsales*, каждая из которых дает по две тыльные пальцевые артерии, *a. digitales dorsales*. Первая тыльная пястная артерия происходит из лучевой артерии и отдает ветви к лучевой стороне I пальца и к обращенным друг к другу сторонам I и II пальцев.

Глубокие вены тыла кисти сопровождают артерии в виде вен-спутниц.

Дополнительная информация к занятию

1. Артериальные дуги кисти (схема 35).

Лучевая и локтевая артерии на кисти образуют поверхностную и глубокую ладонную дуги.

Поверхностная ладонная дуга, *arcus palmaris superficialis*, образуется при слиянии конечной ветви *a. ulnaris* и *r. palmaris superficialis a. radialis*. От нее отходят общие пальцевые ладонные артерии, *aa. digitales palmares communes*, которые разделяются на собственные пальцевые ладонные

артерии, *aa. digitales palmares proprii*. Последние под кожей ногтевых фаланг образуют анастомотическую сеть.

Глубокая ладонная дуга, *arcus palmaris profundus*, образуется при слиянии конечной ветви *a. radialis* и *r. palmaris profundus a. ulnaris*. От нее отходят ладонные пястные артерии, *aa. metacarpales palmares*, впадающие в *aa. digitales palmares communes*. Таким образом, в собственные пальцевые артерии кровь поступает из обеих ладонных дуг.

2. Локтевой и срединный нервы (схема 36).

Локтевой нерв происходит из медиального пучка подключичной части плечевого сплетения. Он содержит чувствительные, двигательные соматические и симпатические постганглионарные волокна. В области предплечья от локтевого нерва отходят мышечные ветви к локтевому сгибателю запястья и медиальной части глубокого сгибателя пальцев, а также кожная ветвь к тыльной поверхности кисти. Остальные ветви нерв дает в области кисти: двигательные – к мышцам, чувствительные – к коже ладони.

Срединный нерв образуется из двух корешков, происходящих из латерального и медиального пучков подключичной части плечевого сплетения. По составу волокон он также является смешанным. На предплечье он отдает двигательные ветви ко всем мышцам передней группы, за исключением мышц, иннервируемых локтевым нервом, и плечелучевой мышцы, иннервируемой лучевым нервом. К коже ладони отходит чувствительная ветвь. На кисти этот нерв дает ветви к мышцам и коже пальцев.

3. В иннервации кожи кисти принимают участие локтевой, срединный и лучевой нервы. Кожу латеральной части ладони и ладонной поверхности I, II, III и латеральной половины IV пальцев иннервирует срединный нерв. Остальную (медиальную) часть кожи ладони и ладонной поверхности половины IV и V пальцев иннервирует локтевой нерв. Кожу тыла кисти иннервируют поверхностная ветвь лучевого нерва и тыльная ветвь локтевого нерва. Граница между зонами распределения ветвей этих нервов проходит по середине тыла кисти и середине III пальца. Кожу средних и дистальных фаланг II-III и частично IV пальцев на тыльной поверхности иннервирует срединный нерв.

4. Иннервация мышц кисти осуществляется локтевым и срединным нервами. Большее значение имеет локтевой нерв. Он иннервирует все мышцы возвышения V пальца (медиальная группа), все межкостные мышцы кисти, III и IV червеобразные мышцы, мышцу, приводящую большой палец, и глубокую головку короткого сгибателя большого пальца. Срединный нерв иннервирует I и II червеобразные мышцы, короткую мышцу,

отводящую большой палец, мышцу, противопоставляющую большой палец и поверхностную головку короткого сгибателя большого пальца.

СОСУДЫ И НЕРВЫ БРЮШНОЙ ПОЛОСТИ
(1-е занятие)

Цель занятия

Изучить:
- артерии передней стенки живота;
- вены передней стенки живота;
- непарные ветви брюшной части аорты и анастомозы между ними;
- воротную вену, ее корни, притоки и порто-кавальные анастомозы;
- кровоснабжение непарных органов брюшной полости;
- иннервацию и кровоснабжение передней стенки живота.

Уметь показать на трупе и препаратах:
- непарные ветви брюшной части аорты;
- воротную вену, ее корни и притоки.

Повторить:
- мышцы, фасции и топографию живота;
- органы желудочно-кишечного тракта;
- анатомию брюшины.

Фактический материал занятия

Производят разрезы кожи по средней подмышечной линии до подвздошного гребня и вдоль него – до передней верхней ости подвздошной кости. Тонким слоем снимают кожу со всей области живота. В местах выхода **сосудисто-нервных пучков**, состоящих из передних кожных ветвей 5-6 нижних межреберных нервов, *rr. cutanei anteriores*, и соответствующих задних межреберных артерий и вен, оставляют кусочки кожи размером 1,5x1,5 см. Как правило, сосудисто-нервные пучки располагаются на расстоянии 3-4 см от белой линии живота.

В подкожной жировой клетчатке находят **поверхностную надчревную вену**, *v. epigastrica superficialis*, которая начинается в области пупка и впадает в бедренную вену. На передне-латеральной стенке показывают **грудонадчревную вену**, *v. thoracoepigastrica*, которая впадает в латеральную грудную вену, *v. thoracica lateralis*, (приток подмышечной вены). Поверхностная надчревная и грудонадчревная вены, анастомозируя между собой, осуществляют связь между верхней полой и нижней полой венами (кава-кавальный анастомоз).