

# ВНУТРЕННИЕ БОЛЕЗНИ по Дэвидсону

В 5 томах

ТОМ  
I

• КАРДИОЛОГИЯ • ПУЛЬМОНОЛОГИЯ • РЕВМАТОЛОГИЯ И ЗАБОЛЕВАНИЯ  
ОПОРНО-ДВИГАТЕЛЬНОГО АППАРАТА • НЕФРОЛОГИЯ И УРОЛОГИЯ

2-е издание

## Редакторы

Стюарт Г. Рэлстон  
Йен Д. Пенмэн  
Марк В.Дж. Стрэчэн  
Ричард П. Хобсон

## Перевод с английского под редакцией

члена-корреспондента РАН,  
профессора В.В. Фомина,  
профессора Д.А. Напалкова

**Избранные главы 15–17, 24 из «Davidson's  
Principles and Practice of Medicine», 23rd edition**



Москва  
ИЗДАТЕЛЬСКАЯ ГРУППА  
«ГЭОТАР-Медиа»  
2021

# Содержание

Предисловие к изданию на русском языке . . . . .	6
Предисловие к изданию на английском языке . . . . .	7
Авторы . . . . .	9
Международный редакционный совет . . . . .	12
Редакторы и переводчики издания на русском языке . . . . .	14
Благодарности . . . . .	15
Как пользоваться книгой . . . . .	17
Список сокращений и условных обозначений . . . . .	19
<b>1. Кардиология . . . . .</b>	<b>21</b>
Д.Е. Ньюбей, Н.Р. Грабб ( <i>D.E. Newby, N.R. Grubb</i> )	
<b>2. Пульмонология . . . . .</b>	<b>183</b>
П.Т. Рейд, Дж.А. Иннес ( <i>P.T. Reid, J.A. Innes</i> )	
<b>3. Ревматология и заболевания опорно-двигательного аппарата . . . . .</b>	<b>317</b>
Г.П.Р. Клуни, С.Г. Рэлстон ( <i>G.P.R. Clunie, S.H. Ralston</i> )	
<b>4. Нефрология и урология . . . . .</b>	<b>443</b>
Б. Конуэй, П.Дж. Фелан, Дж.Д. Стюарт ( <i>B. Conway, P.J. Phelan, G.D. Stewart</i> )	

Д.Е. Ньюбей, Н.Р. Грабб

Редакторы — Э.И. Авакян (с. 135–159),  
О.В. Благова (с. 160–181), М.А. Габитова  
(с. 22–39), Е.В. Горячева (с. 39–60),  
О.Ю. Миронова (с. 88–114), Н.С. Морозова  
(с. 61–87), А.В. Родионов (с. 115–134)  
Переводчик — Д.В. Регушевская

# 1

## Кардиология

### Физическое обследование сердечно-сосудистой системы 22

### Функциональная анатомия и физиология 24

Анатомия 24

Физиология 27

### Методы исследования сердечно-сосудистой системы 29

Электрокардиография 30

Сердечные биомаркеры 33

Рентгенография органов грудной клетки 33

Эхокардиография 35

Компьютерная томография 36

Магнитно-резонансная томография 37

Катетеризация сердца 37

Электрофизиологическое исследование 39

Радионуклидная диагностика 39

### Клинические проявления сердечно-сосудистых заболеваний 39

Боль в грудной клетке при физических нагрузках 39

Затяжной приступ сильной боли в грудной клетке 40

Одышка 41

Синкопальные состояния 41

Сердцебиение 41

Остановка сердца 42

Патологические тоны и шумы в сердце 46

Сердечная недостаточность 49

### Нарушения ритма сердца 61

Патогенез 61

Клиническая картина 62

Лабораторные и инструментальные исследования 62

Лечение 62

### Принципы лечения нарушений ритма сердца 79

Антиаритмические препараты 79

Немедикаментозные методы лечения 84

Ишемическая болезнь сердца 88

Стенокардия 92

Острый коронарный синдром 101

Внесердечные хирургические вмешательства у пациентов с сердечно-сосудистыми заболеваниями 115

### Заболевания периферических артерий 115

Патогенез 116

Клиническая картина 116

Лабораторные и инструментальные исследования 119

Лечение 119

### Заболевания аорты 120

Аневризма аорты 120

Диссекция аорты 122

Аортит 125

Синдром Марфана 125

Коарктация аорты 125

Артериальная гипертензия 125

### Клапанные пороки сердца 135

Ревматическая болезнь сердца 136

Пороки митрального клапана 140

Пороки аортального клапана 145

Пороки трикуспидального клапана 152

Пороки клапана легочной артерии 153

Протезированные клапаны сердца 153

Инфекционный эндокардит 154

### Врожденные пороки сердца 160

Патофизиология 161

Клиническая картина 162

### Заболевания миокарда 171

Миокардит 171

Кардиомиопатии 172

Опухоли сердца 177

### Заболевания перикарда 178

Острый перикардит 178

Выпот в полости перикарда 179

Хронический констриктивный перикардит 180

Тампонада сердца 181

### Дополнительная информация 181

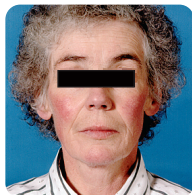Веб-сайты 181

Статья в журнале 182

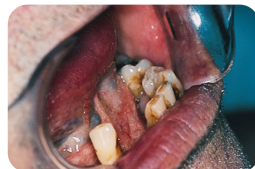## Физическое обследование сердечно-сосудистой системы

### 6 Лицо, рот и глаза

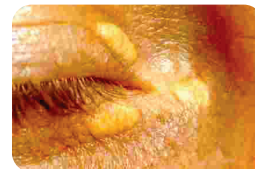
Бледность  
Центральный цианоз  
Кариес  
Глазное дно (ретинопатия)  
Признаки гиперлипидемии  
и заболеваний щитовидной железы



▲ «Митральный» румянец



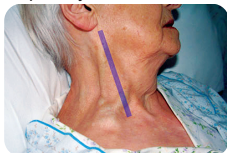▲ Плохая гигиена полости рта у пациента с инфекционным эндокардитом



▲ Ксантелазма

### 5 Пульсация яремных вен

(см. на следующей странице)  
Высота  
Форма пульсовой волны



▲ Пульсация яремных вен

### 4 Пульс на сонных артериях

Наполнение  
Характер  
Шумы (см. на следующей странице)

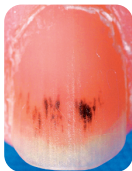
### 3 Артериальное давление

### 2 Пульс на лучевой артерии

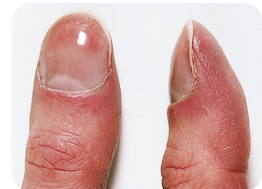Частота  
Ритм

### 1 Руки

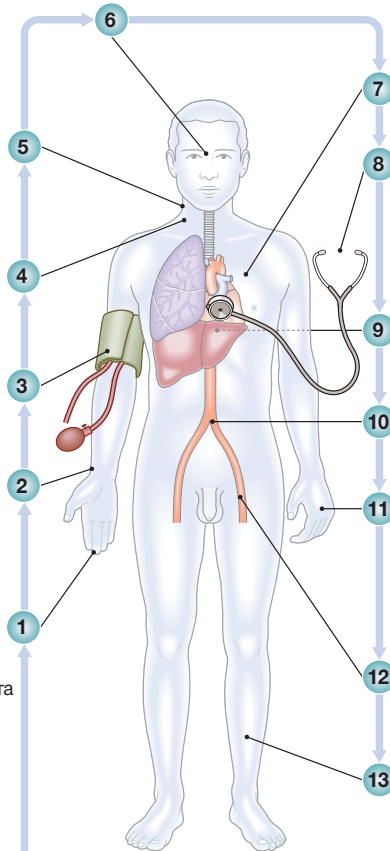
Симптом барабанных палочек и часовых стекол  
Точечные кровоизлияния и другие симптомы инфекционного эндокардита



▲ Точечные кровоизлияния



▲ Цианоз и симптом барабанных палочек и часовых стекол у пациента с сочетанным «синим» врожденным пороком сердца



### Наблюдение

*Симптомы и самочувствие*

- Одышка
- Респираторный дистресс-синдром и т.д.

*Конституционные особенности телосложения*

- Масса тела (ожирение, кахексия)
- Синдром Марфана и другие синдромы

*Перфузия тканей*

- Температура кожных покровов
- Потливость
- Диурез

### 7 Прекордиальная область

Осмотр  
Пальпация (см. на следующей странице)

### 8 Аускультация

(см. на следующей странице)

### 9 Спина

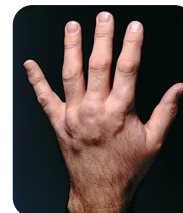Крепитация в легких  
Отечность в области крестца

### 10 Живот

Гепатомегалия  
Асцит  
Аневризма аорты  
Шумы

### 11 Ксантомы сухожилий

(гиперлипидемия)

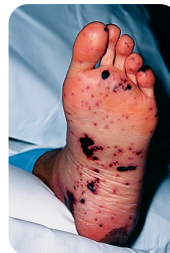

### 12 Пульс на бедренных артериях

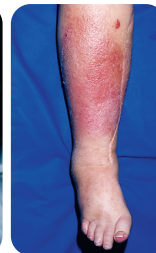
Запаздывание пульсовой волны на нижних конечностях по сравнению с верхними  
Шумы

### 13 Ноги

Пульсация на периферических артериях  
Отеки



▲ Васкулит у пациента с инфекционным эндокардитом



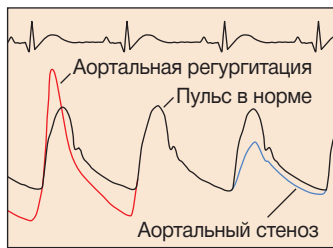
▲ Периферические отеки у пациента с хронической сердечной недостаточностью

Вставки: (точечные кровоизлияния, пульсация яремных вен, митральный румянец, ксантомы сухожилий). Источник: Newby D., Grubb N. *Cardiology: an illustrated colour text*. Edinburgh: Churchill Livingstone, Elsevier Ltd., 2005.

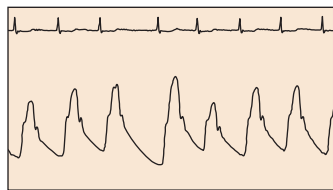
#### 4 Оценка артериального пульса

- Характер пульса определяется ударным объемом и эластичностью артериальной стенки, наилучшим способом оценки пульса является пальпация крупных артерий, например сонной или плечевой
- При аортальной регургитации, анемии, сепсисе и других состояниях, сопровождающихся увеличением ударного объема, обычно наблюдается учащенный пульс с высокой амплитудой и высоким пульсовым давлением (рис. А)
- Аортальный стеноз препятствует опорожнению желудочков и может стать причиной медленно нарастающего, низкого и запаздывающего пульса (см. рис. А)
- При синусовом ритме характерен ритмичный пульс удовлетворительного наполнения. При нарушениях ритма пульс может быть нерегулярным. При фибрилляции предсердий (ФП) характерен неритмичный пульс со сниженным наполнением (рис. Б)

А

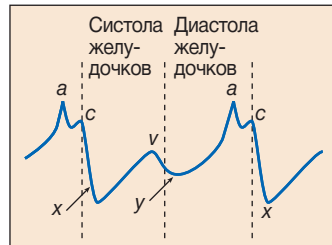


Б



#### 5 Оценка пульсации яремных вен

- Внутренняя яремная вена, верхняя полая вена и правое предсердие (ПП) образуют непрерывную вертикальную систему, поэтому высота пульса на яремных венах отражает давление в ПП. Пульсацию яремных вен оценивают вдоль края грудино-ключично-сосцевидной мышцы (см. на предыдущей странице), пациент находится в положении лежа с приподнятым на 45° головным концом кровати, при этом его голова должна быть повернута влево. У здоровых людей пульсация яремных вен обычно определяется сразу над ключицей
- Высоту пульса на яремных венах определяет давление в ПП, следовательно, она повышается при правожелудочковой недостаточности и уменьшается при гиповолемии
  - Если пульс на яремных венах определить не удастся, можно провести пробу с надавливанием на живот
  - При синусовом ритме определяются два пика венозного пульса, волны а и в, приблизительно совпадающие с систолой предсердий и желудочков соответственно
  - Нисходящая часть пульсовой волны отражает расслабление предсердий и апикальное смещение кольца трикуспидального клапана (в сторону верхушки сердца). Нисходящая часть пульсовой волны у соответствует опорожнению предсердий в раннюю диастолу. Эти признаки выражены слабо
  - Недостаточность трикуспидального клапана приводит к появлению гигантской волны в, которая возникает одновременно с систолой желудочков



#### 6 Отличительные признаки артериального и венозного пульса на шее

- Венозный пульс характеризуется двумя пиками в каждом сердечном цикле, а артериальный пульс — одним
- Высота венозного пульса зависит от фазы дыхания (на вдохе уменьшается) и положения пациента
- При надавливании на живот венозный пульс возрастает
- Венозный пульс не всегда легко пропальпировать, и он может быть пережат при легком надавливании

#### 7 Пальпация прекардиальной области

##### Техника

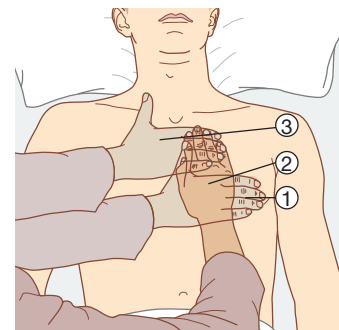
- Поместите пальцы в проекцию верхушки сердца для оценки положения верхушечного толчка и его описания (1). Положите основание ладони вдоль левого края грудины для обнаружения парастернального сердечного толчка или пульсации грудной стенки (2). Оцените дрожание грудной стенки во всех областях, включая проекцию аорты и легочной артерии (3). В норме верхушечный толчок пальпируется в пятом или шестом межреберье по срединно-ключичной линии

##### Частые изменения, выявляемые при пальпации верхушечного толчка

- Перегрузка объемом, например, при недостаточности митрального или аортального клапана: смещенный, приподнимающийся
- Перегрузка давлением, например, при аортальном стенозе, артериальной гипертензии (АГ): расщепленный, усиленный
- Дискинезия, например, при аневризме левого желудочка (ЛЖ): смещенный, некоординированный

##### Другие патологические изменения

- Пальпируемый I тон (хлопающий I тон на верхушке: митральный стеноз)
- Пальпируемый II тон над легочной артерией [тяжелая легочная гипертензия (ЛГ)]
- Парастернальный сердечный толчок или пульсация грудной стенки слева, ощущаемые основанием ладони [гипертрофия правого желудочка (ПЖ)]
- Пальпируемое дрожание (аортальный стеноз)



#### 8 Аускультация сердца

- Используйте диафрагму стетоскопа для аускультации сердца на верхушке, по левому краю грудины, в ее нижней части (область аускультации трикуспидального клапана), в верхней части грудины по левому краю (область аускультации клапана легочной артерии) и правому краю (область аускультации аортального клапана)
- Используйте колокол стетоскопа для выслушивания низкочастотных шумов, в частности, среднедиастолического шума на верхушке сердца при митральном стенозе
- Определите время возникновения тонов и шумов сердца, пальпируя пульс на

сонных артериях; I тон сердца выслушивается непосредственно перед началом пульсовой волны, а II тон сердца не совпадает с ним. При наличии III тона он следует сразу же за II, а IV тон возникает непосредственно перед I. Систолические шумы синхронны с пульсом

- Необходимо оценивать проведение систолических шумов на сосуды шеи (аортальный стеноз) и в подмышечную область (митральная недостаточность). Аускультацию вдоль левого края грудины следует проводить в положении пациента сидя с наклоном вперед (аортальная недостаточность), а затем на верхушке сердца при положении лежа на левом боку (митральный стеноз)

В западном мире сердечно-сосудистые заболевания являются наиболее частой причиной смерти у взрослых людей. В Великобритании от ишемической болезни сердца (ИБС) умирает 1/3 мужчин и 1/4 женщин. Во многих развитых странах частота ИБС за последние 20–30 лет снизилась, в то время как в Восточной Европе и Азии она, напротив, возросла. В ближайшем будущем сердечно-сосудистые заболевания станут ведущей причиной смерти на всех континентах. Стратегии лечения и профилактики сердечно-сосудистых заболеваний могут быть очень эффективными и требуют строгой оценки. Доказательная база для лечения сердечно-сосудистых заболеваний сильнее, чем почти для всех других групп заболеваний.

Клапанные пороки сердца встречаются часто, однако их этиология в разных частях мира различна. На территории Индии и Африки клапанные пороки сердца обусловлены преимущественно ревматизмом, тогда как в развитых странах наиболее распространенным является поражение аортального клапана в результате его кальцинирования.

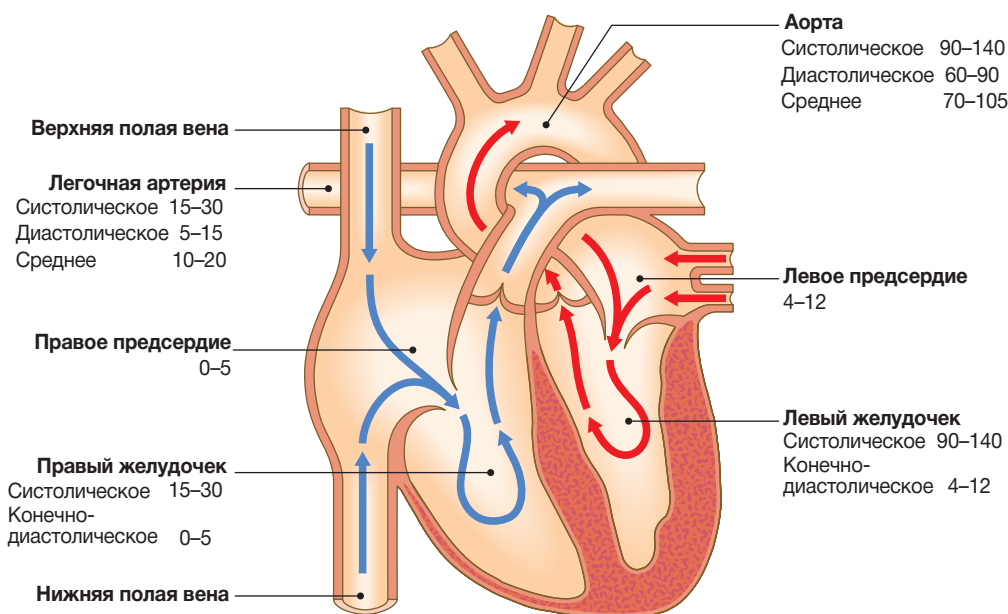
Своевременная диагностика болезней сердца ограничена двумя основными факторами. Во-первых, они часто протекают в скрытой форме: например, поражение коронарных артерий вплоть до поздних стадий может протекать бессимптомно.

Во-вторых, многообразие симптомов различных сердечно-сосудистых заболеваний может клинически проявляться почти одинаково.

## Функциональная анатомия и физиология

### Анатомия

Сердце функционирует как два насоса, которые имеют ряд электрических и механических компонентов. Из правых отделов сердца кровь поступает в легкие, где она насыщается кислородом, а из левых отделов — в остальные части тела (рис. 1.1). Роль первичных насосов играют более тонкостенные предсердия, тогда как основную насосную функцию, необходимую для поддержания кровообращения, обеспечивают желудочки. Предсердия расположены в средостении несколько кзади, левое предсердие (ЛП) находится впереди пищевода и нисходящей аорты. В ПП кровь поступает из верхней и нижней полой вены и из коронарного синуса. В ЛП поступает кровь из четырех легочных вен, по две от каждого легкого. Желудочки имеют толстые стенки и способны обеспечивать циркуляцию крови по крупным кровеносным сосудам под давлением.



**Рис. 1.1.** Направление тока крови в сердце. Голубые стрелки указывают движение бедной кислородом крови через правые отделы сердца в легкие. Красные стрелки демонстрируют движение обогащенной кислородом крови из легких в большой круг кровообращения. Указаны нормальные значения давления в каждой камере сердца в мм рт.ст.



Предсердия и желудочки разделены фиброзными кольцами, которые формируют основу атриовентрикулярных (АВ) клапанов и обеспечивают электрическую изоляцию предсердий от желудочков. ПЖ имеет треугольную форму и толщину стенки около 2–3 мм. Он простирается от фиброзного кольца до верхушки сердца и находится спереди и справа от ЛЖ. Передневерхняя поверхность ПЖ округлая и выпуклая, а его задний участок ограничен межжелудочковой перегородкой, которая выступает в камеру. Его верхняя часть имеет коническую форму, образуя артериальный конус, или выносящий тракт, от которого начинается легочная артерия. Для ЛЖ характерна более коническая форма, а на поперечном срезе он практически круглый. ЛЖ продолжается от ЛП до верхушки сердца. Миокард стенки ЛЖ в норме имеет толщину около 10 мм, поскольку ЛЖ должен качать кровь под более высоким давлением, чем ПЖ.

В норме размеры сердца во фронтальной плоскости составляют менее 50% диаметра грудной клетки, что видно при рентгенологическом исследовании органов грудной клетки. Слева контур сердца формируют дуга аорты, легочный ствол, ушко ЛП и ЛЖ. Справа контур образуют ПП и верхняя и нижняя полые вены, а нижняя правая граница представлена ПЖ (рис. 1.2). При заболеваниях или врожденных пороках сердца контур может меняться в результате гипертрофии или дилатации камер.

### Коронарное кровообращение

Ствол левой коронарной артерии и правая коронарная артерия берут начало из левого и правого синусов корня аорты, дистальнее аортального клапана (рис. 1.3). В пределах 2,5 см от своего начала левая коронарная артерия разделяется на переднюю межжелудочковую артерию, которая проходит в передней межжелудочковой борозде, и огибающую артерию, которая проходит сзади, в предсердно-желудочковой борозде.

Передняя межжелудочковая артерия отдает ветви для кровоснабжения передней части межжелудочковой перегородки (септальные перфораторы) и передней, боковой и апикальной стенок ЛЖ. От огибающей артерии отходят краевые ветви, которые кровоснабжают боковые, задние и нижние сегменты ЛЖ. Правая коронарная артерия проходит в правой предсердно-желудочковой борозде и отдает ветви, кровоснабжающие ПП, ПЖ и задненижние отделы ЛЖ. Задняя межжелудочковая артерия проходит в

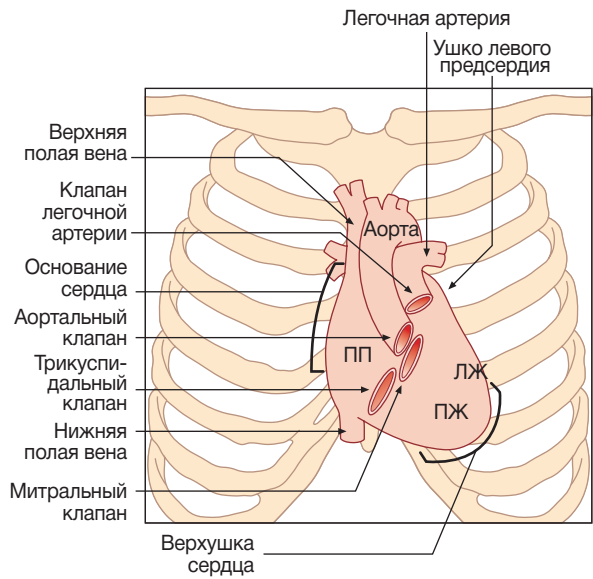


Рис. 1.2. Внешнее строение сердца. Представлено расположение камер и клапанов сердца. ЛЖ — левый желудочек; ПП — правое предсердие; ПЖ — правый желудочек

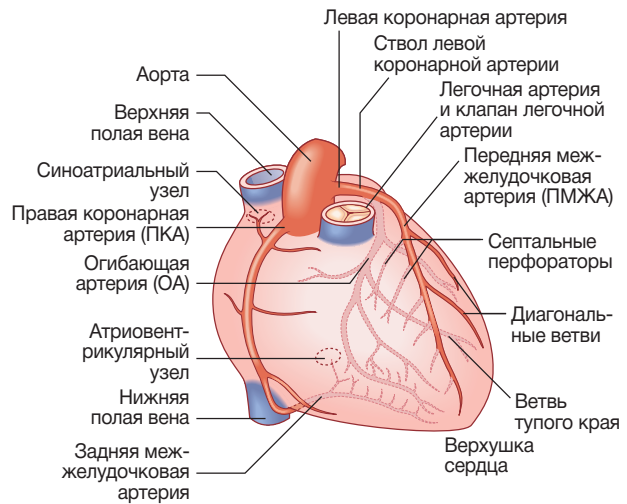


Рис. 1.3. Коронарные артерии: вид спереди

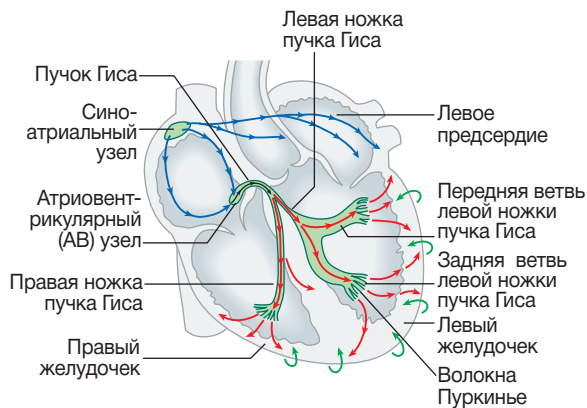
задней межжелудочковой борозде и кровоснабжает нижнюю часть межжелудочковой перегородки. Эта артерия является ветвью правой коронарной артерии приблизительно у 90% людей (правый тип коронарного кровообращения), у остальных она является ветвью огибающей артерии (левый тип коронарного кровообращения). У разных людей анатомия коронарных артерий может сильно различаться, и существует множество вариантов нормы.

Правая коронарная артерия кровоснабжает синоатриальный (СА) узел примерно у 60% людей и АВ-узел примерно у 90% людей. Следовательно, проксимальная окклюзия правой коронарной артерии часто вызывает синусовую брадикардию и также может привести к АВ-блокаде. Острая окклюзия правой коронарной артерии, обусловленная тромбозом артерии, приводит к инфаркту нижней стенки ЛЖ и часто к инфаркту ПЖ. Острая окклюзия передней межжелудочковой или огибающей артерии вызывает инфаркт соответствующих зон ЛЖ, а окклюзия ствола левой коронарной артерии обычно приводит к летальному исходу.

Коронарные вены расположены вместе с коронарными артериями, кровь из них поступает в коронарный синус по АВ-борозде, а затем в ПП. Отток из обширной лимфатической системы осуществляется в сосуды, которые сопровождают коронарные артерии и вены, а затем в грудной лимфатический проток.

### Проводящая система сердца

СА-узел расположен в месте впадения верхней полой вены в ПП (рис. 1.4). Он представлен специализированными клетками предсердий, скорость деполяризации которых определяется вегетативной нервной системой и циркулирующими катехоламинами. При нормальном (синусовом) ритме волна деполяризации распространяется по обоим предсердиям по слоям предсердных кардиомиоцитов.



**Рис. 1.4.** Проводящая система сердца. Деполяризация начинается в синоатриальном узле, распространяется по предсердиям (синие стрелки) и достигает атриовентрикулярного узла (черные стрелки). Из атриовентрикулярного узла волна деполяризации распространяется по пучку Гиса и ветвям пучка Гиса на миокард желудочков (красные стрелки). Реполаризация происходит от эпикарда к эндокарду (зеленые стрелки)

Фиброзное кольцо образует барьер для проведения между предсердиями и желудочками, единственным путем проведения является АВ-узел. Это срединная структура, которая берет свое начало на правой стороне межпредсердной перегородки и пронизывает фиброзное кольцо спереди. Проведение по АВ-узлу происходит относительно медленно, в результате чего формируется необходимая задержка между сокращением предсердий и желудочков. Система пучка Гиса — волокон Пуркинье включает пучок Гиса, который начинается от АВ-узла и проходит в межжелудочковой перегородке, правую и левую ножки пучка Гиса, проходящие в межжелудочковой перегородке и достигающие соответствующих желудочков, переднюю и заднюю ветви левой ножки пучка Гиса и более мелкие волокна Пуркинье, которые разветвляются в миокарде желудочков. Скорость проведения в системе пучка Гиса — волокон Пуркинье очень высокая, что обеспечивает практически одновременную деполяризацию всего миокарда желудочков.

### Иннервация сердца

Сердце иннервируется симпатическими и парасимпатическими нервными волокнами. Адренергические нервные волокна из шейного отдела симпатического ствола обеспечивают иннервацию мышечных волокон предсердий и желудочков и электрической проводящей системы сердца. Активация  $\beta_1$ -адренорецепторов в сердце сопровождается положительным инотропным и хронотропным эффектами, тогда как активация  $\beta_2$ -адренорецепторов в гладких мышцах сосудов вызывает вазодилатацию. Парасимпатические преганглионарные волокна и чувствительные нервные волокна достигают сердца в составе блуждающего нерва. Холинергические волокна иннервируют АВ- и СА-узлы посредством мускариновых ( $M_2$ ) рецепторов. В состоянии покоя преобладает ингибирующая активность блуждающего нерва, и частота сердечных сокращений замедляется. Адренергическая стимуляция, возникающая при физических нагрузках, эмоциональном стрессе, лихорадке и др., приводит к увеличению частоты сердечных сокращений. При некоторых патологических состояниях иннервация сердца может нарушаться. Например, при сердечной недостаточности может усиливаться тонус симпатической системы, а при сахарном диабете может наблюдаться поражение нервов в результате вегетативной невропатии, что снижает вариабельность частоты сердечных сокращений.